

## 教授就任記念講演

### 脳神経外科，私の経験

#### —機能の温存と回復を旨として—

有 田 和 徳

鹿児島大学大学院神経病学講座脳神経病態制御外科学  
(原稿受付 平成18年1月20日)

### I. 緒 言

20数年前、私がまだ駆けだしの脳外科医であったころは、脳外科の手術では大量出血や手術後のトラブルは稀ではなく、手術の日は、術者も研修医も病院泊まりを覚悟しなければならず、特にクモ膜下出血急性期手術では、術後2週間はほとんど病棟に張り付きであった。

その後、脳神経外科学の発達は著しく、頭蓋底外科やkey hole surgeryなどの顕微鏡手術の進歩、内視鏡、脳血管内手術、ニューロナビゲーション(図1)などの導入によって、手術の安全性や根治性は格段に向上してきた。また、MRI、SPECT、PET、DSA、三次元CT、脳磁図などの診断機器の発達も手術をより安全で効果的なものに変化させた。さらに、髄膜腫や神経鞘腫などに対するガンマナイフやサイバーナイフなどの定位的放射線照射療法、下垂体腫瘍に対するオクトレオチドやカベルゴリンなどの薬物療法の発達、ある種の悪性脳腫瘍に対する有効性の高い化学療法の導入などによって、術者は圧倒的に不利な状況下での戦いを避けることも出来るようになってきた。私はそのような時代に脳外科医としての修練をつんできたが、かつては救命が主体であった脳外科

手術の目的は、次第に変容し、患者の神経機能や内分泌機能を温存し、それらの機能を回復することに向けられてきた。以下、自験例を示しながら、最近の脳神経外科学の進歩について概説する。

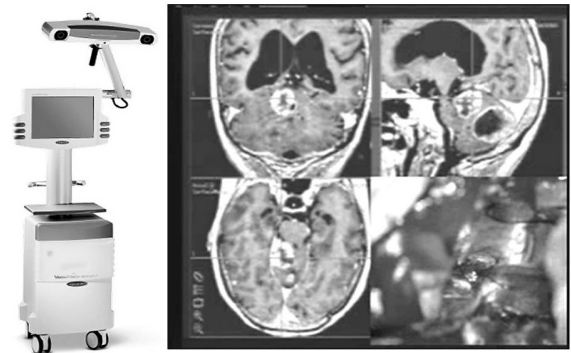


図1. ニューロナビゲーション。ナビゲータによって、手術操作を行っている部位がリアルタイムで三次元的に表示される。

### II. 間脳下垂体腫瘍の治療

私は前任地広島大学では間脳下垂体腫瘍の治療を第一

#### 筆者のプロフィール



- ◆1981年3月 広島大学医学部卒業，同4月広島大学医学部脳神経外科研修医
  - ◆1989年4月 広島大学医学部脳神経外科助手
  - ◆1994年1月27日 学位取得。博士（医学）
  - ◆1994年3月 広島大学医学部脳神経外科講師
  - ◆1994年3月～5月 米国カリフォルニア大学サンフランシスコ校（UCSF）神経放射線科
  - ◆1995年4月 広島大学医学部脳神経外科助教授
  - ◆2002年4月 広島大学大学院医歯薬学総合研究科脳神経外科学助教授
  - ◆2003年6月～10月 カナダ国マギル大学モントリオール神経研究所
  - ◆2003年11月～2004年3月 米国デューク大学脳神経外科
  - ◆2005年10月1日 鹿児島大学大学院医歯薬学総合研究科脳神経病態制御外科学（脳神経外科学）教授
- 専門分野 間脳下垂体腫瘍などの脳腫瘍，脳血管障害，てんかん，三叉神経痛，顔面痙攣などの機能脳神経外科
- 専門医等 日本脳神経外科学会専門医，日本救急医学会認定医，日本リハビリテーション学会認定臨床医，日本てんかん学会専門医，日本脳卒中学会専門医

の臨床テーマとした。間脳下垂体部は脳腫瘍の好発部位で脳腫瘍の約1/4がこの部分に発生する。間脳下垂体腫瘍の8割近くを下垂体腺腫が占める。下垂体腺腫に対する手術アプローチとしては開頭手術と経蝶形骨洞手術がある。経蝶形骨洞手術は1980年前後に本邦に導入されたが、現在私は下垂体腺腫の9割を経蝶形骨洞法で手術している。以前は上口唇下粘膜に約4cmの切開を加えて経蝶形骨洞手術を施行していたが、次第に粘膜切開を小さくし、現在は約1.5cm長の切開を通して経蝶形骨洞手術を行っている。

1994年、私は鼻孔の比較的小さな日本人であっても、経鼻法による経蝶形骨洞手術が可能であることを報告した<sup>1)</sup>。その後、手技を改良し、現在、経蝶形骨洞手術の8割を経鼻法で実施している。また1998年には、経蝶形骨洞手術中に下垂体腺腫の頭蓋内進展部分を経食道エコープローブを用いてリアルタイムに観察する方法を発表するなど、種々の改良を加えた<sup>2,3,4)</sup>。

1997年頃から経蝶形骨洞手術に内視鏡を導入したが、内視鏡を用いる利点としては広い視野が得られる、側方視が可能な事などが上げられる。一方、顕微鏡下手術の利点としては立体視が可能な事、術野の中にスコープが存在しないため、ワーキングスペースが広く、細かな操作が可能な事が上げられる。現在は、内視鏡と顕微鏡、両者の利点を生かして、治療成績の向上に努めており、図2のように、かなりの大きな腫瘍であっても、経蝶形骨洞手術による全摘出が十分に可能である。

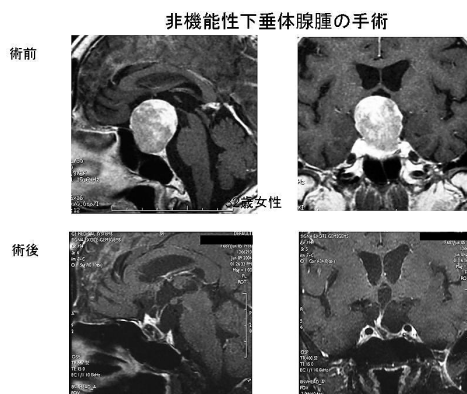


図2. 経蝶形骨洞法による下垂体腺腫の摘出。上段左：術前MRI (矢状断)，上段右：術前MRI (冠状断)，下段左：術後MRI (矢状断)，下段右：術後MRI (冠状断)。術後、腫瘍が全摘出され、下垂体が温存されていることがわかる。

以下に先端巨大症とプロラクチン産生腫瘍を取り上げ、手術成績を示す。

先端巨大症は、成長ホルモン産生下垂体腺腫によって引き起こされ、特異な容貌や四肢末端の肥大のみの問題ではなく、糖尿病、高血圧、心疾患などを合併し、その

死亡率は健常者の2～3倍に達する。この亢進した死亡率を引き下げるためには、手術等で成長ホルモン値を十分に低下させる必要がある。自験の197例で、手術後成長ホルモン値が5ng/mL以下になり臨床的寛解状態に入ったのは全体の約80%であった。一方、髄液漏、汎下垂体機能不全などの手術合併症を生じたのは11例で、特に最近の123例では2例に汎下垂体機能低下症を認めるのみである。

2000年より先端巨大症の術後治療基準が非常に厳しくなり、経口糖負荷試験中の成長ホルモンの最低値が1ng/mL以下で血中IGF-1値の正常化が条件となった<sup>5)</sup>。この新しい治療基準では自験例の手術による寛解率は56%にとどまっているが、内視鏡を導入した1997年以降の41症例を対象とすれば、手術による治療率は約70%と大幅に改善している。

先端巨大症患者の耐糖能異常はインスリン抵抗性の上昇によるところが大きい。手術がインスリン抵抗性に与える影響をHOMA-Rを用いて検討した。術前、インスリン抵抗性が高く、4.1であったHOMA-Rは手術後成長ホルモンの低下とともに1.9と低下した。HOMA-Rの低下で示されたインスリン抵抗性の改善により術前40%前後であった糖尿病の有病率は20%以下に低下した。その他、高血圧、高脂血症の有病率が低下した。これら合併症の有病率の低下を通して、手術が患者の生命予後にどのような影響を与えるのかを調べるために、2000年までに手術を行った154例の先端巨大症患者を最長で24年間、平均10年間follow-upした。その結果、患者群の標準化死亡比は1.17と、健常者群と有意差がないまでに低下していることがわかった(図3)<sup>6)</sup>。

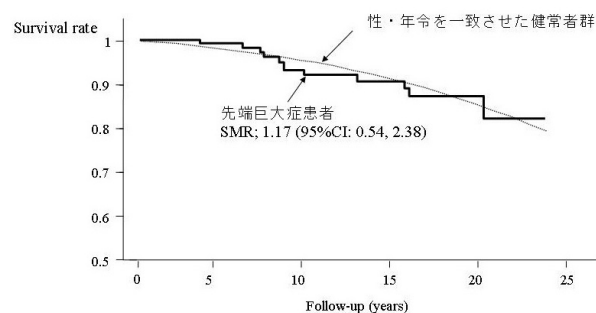


図3. 手術を施行した先端巨大症患者の生命予後(平均追跡期間10年間)。無治療の先端巨大症患者の死亡率は健常者の2～3倍であるが、手術実施例では標準化死亡比は1.17と対照健常者群と差がなくなっている。

プロラクチン産生下垂体腺腫(プロラクチノーマ)は、女性に多く無月経や乳汁漏出を呈し、続発性無月経の約2割を占める。プロラクチノーマに対する治療法としては、プロモクリプチンやカベルゴリンなどの薬物療法が

有用である。しかしながらこれらの薬物には根治性がなく,投与中止後のプロラクチン値の再上昇は避けられず,薬剤抵抗性腫瘍の存在という問題もある。私は手術療法が根治の可能性を与える唯一の治療法であると考え,症例を選んで経蝶形骨洞手術を施行してきた。MRI上周囲組織への浸潤がなく,直径が15mm以下の充実性腫瘍の71例の場合,術後プロラクチン正常化率は86%にのぼった。手術後の月経回復率は83%であった。手術による合併症は5例に認められたが,最近の50例では口唇下腫瘍1例のみであり,プロラクチノーマに対する経蝶形骨洞手術の安全性はほぼ確立していると言って良い。

松果体は間脳下垂体の最後端に位置しており,中脳に隣接し,複数の重要な静脈に取り囲まれているため,かつてはUntouchable regionであった。現在この部の腫瘍に対して,種々のアプローチによる手術が行われているが,私は後頭経天幕アプローチ(OTA)を採用してきた。この方法は,後頭葉と大脳鎌の間から松果体に接近する方法で,小脳上面からの接近法に比較して,重篤な合併症の少ない方法と考えている。過去10年間にこのアプローチで手術を行った松果体ならびに松果体近傍腫瘍は30例であるが,約6割で全摘出あるいは亜全摘出を達成している(図4)。手術による合併症としては約半数で手術後一過性の視野障害(後頭葉圧排による)や複視(上丘近傍の手術操作による)が出現するが重篤なものはない。

松果体部奇形腫の手術

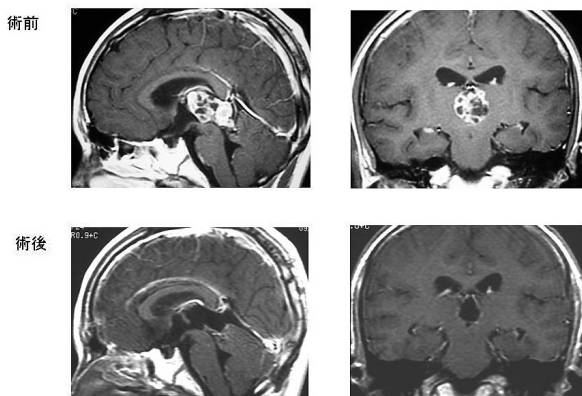


図4. 後頭経天幕接近法による松果体部未熟奇形腫の摘出。上段左:術前MRI(矢状断),上段右:術前MRI(冠状断),下段左:術後MRI(矢状断),下段右:術後MRI(冠状断)。手術後,腫瘍が全摘出されていることがわかる。

Ⅲ. 機能脳神経外科

最近では腫瘍や血管障害のように脳に粗大な器質病変がないにもかかわらず患者のQOLを大きく障害するてんかん,痛み,不随意運動などの病気に対する脳外科的治

療,すなわち機能脳神経外科が発達してきた。

てんかん患者のなかで薬物によるコントロールが困難な難治性てんかんの割合は20%前後と言われている。この難治性てんかん患者を対象に,発作焦点を切除したり,発作波の伝搬を抑える手術がてんかんの外科治療である。近年の画像診断の発達のおかげで発作焦点を検出することは比較的容易になっている。図5は自動症発作を呈する難治性側頭葉てんかんの患者のMRIであるが,右海馬が左に比べて萎縮しており,FLAIR法では高信号となっている。さらにSPECTでは右側頭葉下面,内側面の血流が低下していることがわかる。これらの画像所見は右海馬硬化を示している。この患者の頭皮脳波では発作間欠期の棘波が右側頭葉から,また発作時にはリズムミクナ高振幅徐波が右側頭葉に出現した。MRI, SPECTの所見と併せれば,右の海馬がてんかん焦点であることは容易に診断可能である。

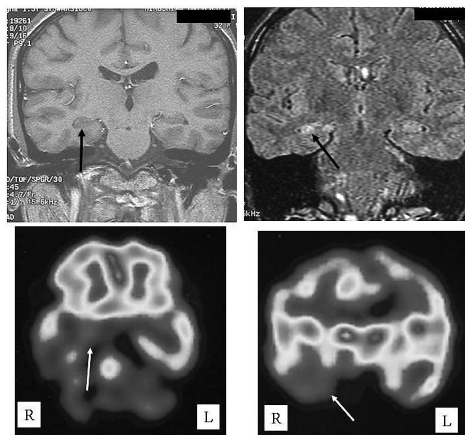


図5. 難治性側頭葉てんかん患者(32歳女性)の画像所見。発作型は複雑部分てんかん(口部,四肢の自動症)。上段左:冠状断MRI,右海馬の萎縮が認められる(矢印),上段右:冠状断MRI(FLAIR),右海馬が高信号となっている(矢印)。下段左:SPECT水平断,下段右:SPECT冠状断,右側頭葉内側と下面に低血流領域が認められる(白矢印)。

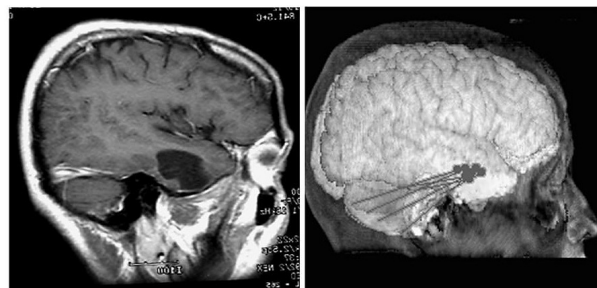

図6. MEG(脳磁図)によるてんかん焦点の推定。左:矢状断MRI,右:脳磁図(3次元表示)。右側頭葉先端に棘波双極子の集簇が認められる。

最近では脳磁図も利用可能になった。図6は自動症発作を呈した側頭葉gangliogliomaの症例であるが,棘波ダイ



ポールが右側頭葉前方に集簇しており、てんかん発作焦点を示している。また、動画化傾斜磁場トポグラフィーという方法で、脳磁場の変化を三次元的に表示し、焦点検索に役立てている。図7の症例では、左側頭-頭頂移行部に常にhot spotが存在しており、この近傍にてんかん発作焦点が存在することを示唆している。

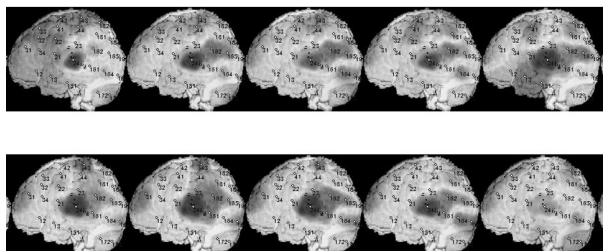


図7. 傾斜磁場トポグラフィーによるてんかん焦点の検索。本例では左側頭-頭頂移行部にてんかん焦点の存在が推測される。

頭皮脳波で発作起始が明瞭でない場合は、硬膜下電極による脳波測定が行われる。硬膜下電極脳波測定は前頭葉、後頭葉などの側頭葉外てんかんで実施されることが多い。

私がこれまで行ったてんかん手術は全体で67例であるが、側頭葉てんかんでは8割に発作焦点である海馬扁桃体を含む前部側頭葉切除を施行している<sup>7,8)</sup>。手術の結果、大きな発作が全くおこらなくなったもの72%，稀にしかおこらなくなったもの11%，両者で83%であった。

側頭葉外てんかんに対する手術は脳の皮質切除が中心となるが、両側性焦点で転倒発作（drop attack）を頻発する場合は脳梁離断を行っている。側頭葉外てんかんの多くは元々の脳の障害が広範囲なため、転帰良好例は側頭葉てんかんに比べて少なく61%にとどまった。今後、側頭葉外てんかんにおける焦点検索の精度をさらに上げる必要があると考えている。

三叉神経痛や顔面けいれんに対する微小血管減圧手術も機能脳神経外科の重要な分野である。私は耳介後部の約4.5cmの小さな皮膚切開、3cmの硬膜切開を通じて微小血管減圧術を行っている。自験例は56例（三叉神経痛27例、顔面痙攣29例）であるが、三叉神経痛、顔面けいれんとも手術直後の寛解率は約8-9割であった。再発はそれぞれ2例認められた。合併症は2例で顔面神経部分麻痺1例と一側聴力喪失が1例認められたが、重篤なものはない。

その他の機能脳外科手術としては中枢性疼痛に対する脊髄刺激を12例、大脳皮質運動領刺激を16例など経験している。大脳運動領刺激の効果については、平均28か月の追跡時でのVAS（visual analogue scale）5点以下が5例（31%）と長期寛解率は高くないが、この疾患が患者のQOLに与える甚大な影響とこの手術法の非侵襲性

を考慮すれば、積極的に試みられるべき治療と考えている。

#### IV. 血管障害

過去10年間における脳血管障害に対する外科治療の中で、最大の話題といえば脳血管内手術の登場と発展である。前任地広島大学における脳血管内手術チームによる手術症例数は徐々に増加し、動脈瘤に対するコイル塞栓術<sup>9)</sup>を中心に現在は年間150例を超える脳血管内手術を行っている。鹿児島大学脳外科でも血管内手術症例数は増加しており、脳動脈瘤コイル塞栓（図8）、内頸動脈狭窄に対するステント留置術（図9）で良好な成績を上げている。

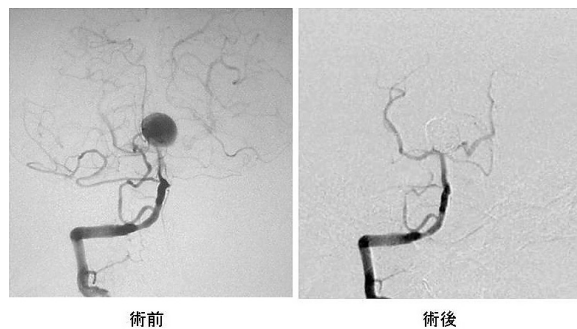


図8. GDCコイルによる脳底動脈先端部動脈瘤の塞栓術。左：塞栓術前、右：塞栓術後

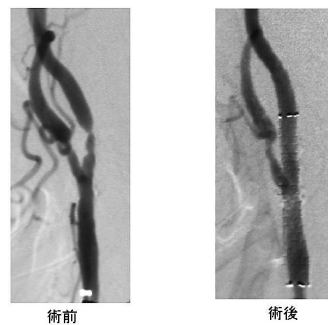


図9. 内頸動脈狭窄に対するステント留置術。左：術前、右：術後

現在脳動脈瘤のかなりの部分が血管内手術による治療の対象となっているが、いまだに半数以上は開頭クリッピング術が選択される。特に直径25mm以上の巨大脳動脈瘤や頸部の広い脳動脈瘤は開頭クリッピング術によって治療されることが多い。

虚血性疾患に対する浅側頭動脈-中大脳動脈吻合術は22例を経験しているが、幸い全例吻合部の開存が得られている。浅側頭動脈-中大脳動脈吻合術は1985年、国際共同研究によってその脳梗塞に対する再発予防効果が否定されてから、約20年間あまり顧みられることがなかった。しかし最近、本邦では、私自身も研究協力者として

参加したJapanese EC-IC Bypass Trial (JET Study) が行われた。JET study 中間報告によれば2年間の脳梗塞再発は、薬物療法群の11.2%に対して薬物療法+EC-IC bypass群では3.1%と有意に低率であった。手術実施施設や適応症例を厳密に選択するという前提条件付きではあるが、今後EC-IC bypass手術が脳梗塞再発予防の有力な治療法としてふたたび普及する可能性もある。

## V. 結 語

私がトレーニングを受けた4半世紀は、脳神経外科の転換点でもあった。従来の救命を主たる目的とした手術は、患者の機能やQOLを高める方向にシフトした。また、手術方法も、大開頭からminimum invasive surgery, key hole surgeryへと変化してきた。さらに脳外科の新しい治療対象として、てんかんや不随意運動などの機能的疾患が加わってきた。今後脳神経外科学には益々革新的な技術や、斬新な方法論が導入されて行くものと予想される。それに伴って脳神経外科学はまた新たな発展をとげていくであろう。

21世紀は生物学, 情報科学, コンピュータテクノロジーの発達を礎に脳科学が開花する脳の世紀と言われている。私は、このような時期に、伝統ある鹿児島大学で、教室員の力を結集し、桜ヶ丘キャンパスの皆様の御支援御指導をたまわりながら、『脳の世紀』を着実に歩みたいと思っている。

## 文 献

- 1) 有田和徳, 魚住 徹, 矢野 隆, 栗栖 薫, 広畑泰三, 貞友 隆, 武智昭彦, 江口国輝, 飯田幸治. Sublabial Transsphenoidal Approach 後の口部合併症とEndonasal Transsphenoidal Approach の利点. 脳神経外科1994; 22: 119-124.
- 2) Arita K, Kurisu K, Tominaga A, Kawamoto H, Iida K, Mizoue T, Basant Pant, Uozumi T. Trans-sellar color Doppler ultrasonography during transsphenoidal surgery. Neurosurgery 1998; 42: 81-86.
- 3) Arita K, Kurisu K, Tominaga A, Ikawa F, Iida K, Hama S, Watanabe H. Size adjustable titanium plate for reconstruction of sella turcica. J Neurosurg 1999; 91: 1055-1057.
- 4) Arita K, Kurisu K, Tominaga A, Ohba S, Ikawa F, Iida K, Yoshioka H. Transsphenoidal "Cross Court" approach using a slightly modified speculum to reach pituitary adenomas with lateral growth. Acta Neurochir (Wien) 2000; 142: 1055-1058.
- 5) Arita K, Kurisu K, Tominaga A, Kazuhiko S, Eguchi K. Slow postoperative decline in blood concentration of insulin-like growth factor-1 (IGF-1) in acromegalic patients. Endocr J 2005; 52: 125-130.
- 6) Arita K, Kurisu K, Tominaga A, Eguchi K, Iida K, Uozumi T, Kasagi F. Mortality in 154 surgically treated patients with acromegaly-A 10-year follow-up survey. Endocr J 2003; 50: 163-172.
- 7) 有田和徳, 栗栖 薫, 飯田幸治, 青山裕彦. てんかんに対する脳神経外科手術手技. 脳神経外科2004; 32: 1215-1227
- 8) 有田和徳, 栗栖 薫, 花谷亮典, 岐浦禎展, 伊藤陽子, 山本恵子, 秋光知英, Zainal Muttaqin, 飯田幸治. 難治性てんかんの手術療法-広島大学医学部およびディボネゴロ大学医学部における経験-. 広島医学 2002; 55: 806-809.
- 9) Arita K, Kurisu K, Ohba S, Shibukawa M, Kiura Y, Sakamoto S, Uozumi T, Nakahara T. Endovascular treatment of basilar tip aneurysms associated with Moyamoya disease. Neuroradiology 2003; 45: 441-444.

