

小腸結核の2例

上木原貴仁, 北藪正樹, 中馬 豊, 新地洋之, 上野真一, 夏越祥次, 石沢 隆, 愛甲 孝

鹿児島大学医学部腫瘍制御学消化器外科学
(原稿受付日 平成19年5月25日)

Tuberculosis of the small intestine —Report of two cases—

Takahito Kamikihara, Masaki Kitazono, Yutaka Chuman, Hiroyuki Shinchi,
Shin-ichi Ueno, Syouji Natsugoe, Takashi Ishizawa, Takashi Aikou

Department of Surgical Oncology and Digestive Surgery,
Kagoshima University Graduate School

Abstract

We had experienced two patients with intestinal tuberculosis who underwent resection under laparoscopy. In the first case, a 41-year-old male was admitted to the hospital because of slight abdominal pain. A lower intestinal infusion contrast radiogram and colonoscopy showed multiple ulcers of the ileum. A biopsy specimen obtained from the ileum showed a positive finding for tuberculosis. He had developed an intestinal obstruction after being administered the following drugs, isoniazid, rifampicin and ethambutol hydrochloride. Small intestine enema showed a narrowed section at the end of the ileum. The operative findings under laparoscopic control revealed the ileocecal valve to be clumped due to inflammation. Histologically, fibrotic change was found in the submucosal and proper muscle layer. In the second case, a 47-year-old male presented who had previously undergone an ileocecal resection at other hospital because of repetitious abdominal pain which was not considered to be due to medication. Histologically, Crohn disease was suspected from the findings of inflammatory cells and non-caseous epithelioid granuloma. He was clinically diagnosed to have a stenosis of intestinal tuberculosis accompanied by pulmonary tuberculosis based on the findings of a small intestinal infusion contrast radiogram. A pathological study after a laparoscopic resection showed fibrosis in all layers of the small intestine and granulomas in the mesenteric lymph nodes. Intestinal tuberculosis should thus be kept in mind in the differential diagnosis of inflammatory bowel disease. A laparoscopic resection of intestinal tuberculosis is therefore considered to be a useful treatment for such cases due to its reduced invasiveness surgery and the fact that it allows for the early re-administration of anti-tuberculosis medication.

Key words: intestinal tuberculosis, laparoscopic surgery

はじめに

本邦では肺結核の減少に伴い、腸結核症例も著明に減少してきている。しかし、最近でも時に遭遇する疾患であり、炎症性腸疾患の鑑別の際には常に鑑別診断の一つとして考慮すべき疾患である。今回、我々は腸結核に

よる回盲部の高度の狭窄のため食事摂取不能となり、腹腔鏡下に回盲部切除施行した症例とCrohn病との鑑別が困難であった小腸結核例を経験したので、若干の文献的考察を加え報告する。

Reprint requests: Dr. Masaki Kitazono,
Department of Surgical Oncology and Digestive Surgery,
Kagoshima University Graduate School,

8-35-1 Sakuragoka, Kagoshima,
890-8520 Japan

症 例

症例1：41歳，男性

主 訴：腹痛

既往歴：中学生時頃より胸部異常陰影を指摘されていた。

現病歴：平成15年秋頃より腹痛出現。平成16年7月近医受診。大腸内視鏡検査にて回腸・回盲部に多発性潰瘍を認めた。回盲部の生検にてTbDNA (PCR法) 陽性，培養でも結核菌陽性であった。抗結核薬（イソニアジド，エタンブトール塩酸塩，リファンピシン）を投与された。投与開始約1ヵ月後の小腸透視検査にて回盲部・回腸に計4ヵ所の狭窄性病変を認めた。この頃より，腸閉塞症状（腹痛・便秘）が出現したため手術適応と判断し当科入院となった。

入院時現症：身長173cm，体重50kg。腹部平坦，圧痛なし。体表のリンパ節腫大なし。以下の検査は経口小腸透視と大腸内視鏡検査のみ抗結核剤投与前であり，他は投与後の所見である。血液検査所見：末血・生化学検査とも異常なし。

胸部X線検査：右上肺野に母指頭大結節陰影を認める。

周囲に衛星小陰影認め肺結核癥痕像と診断した (Fig. 1)。

経口小腸透視：回盲部および回盲部より約50cm口側にかけて計4ヵ所の狭窄部位あり。どの狭窄部位も完全閉塞ではないが70～80%の狭窄を呈した (Fig. 2)。

胸部CT：右肺S1，S2背側に石灰化を伴う結節影の集簇を認め，周囲に気管支血管周囲束の肥厚，気管支拡張像，粒状影が存在し，肺結核と診断した。

腹部CT：回盲部腸管壁の肥厚を認めたが，膿瘍形成・石灰化などはみられなかった。

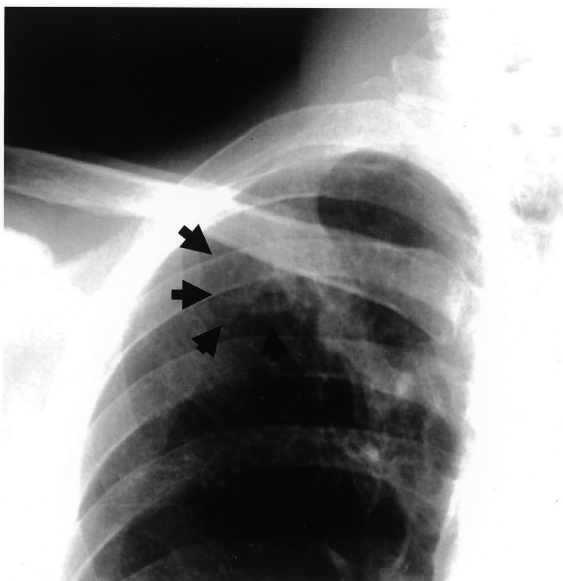


Fig. 1. Chest X-ray finding in case 1 shows the coin lesion on right upper lung field with some satellite lesions.

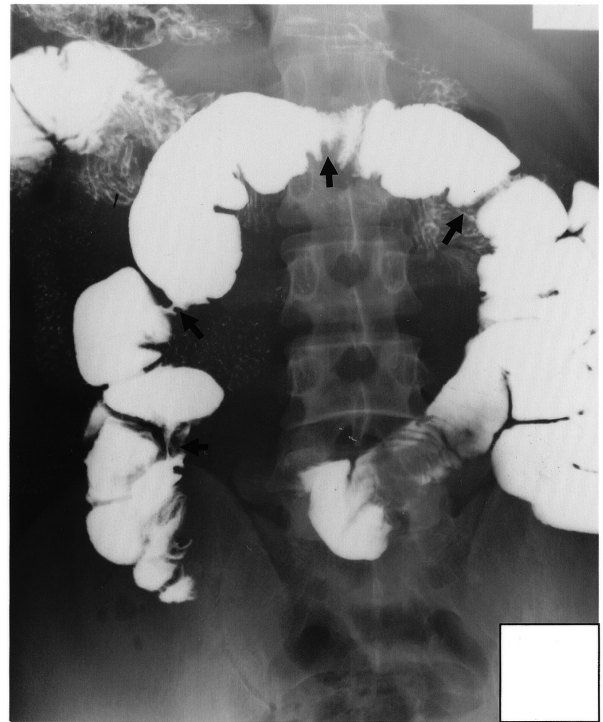


Fig. 2. Small bowel radiography of case 1 reveals stenotic changes of the ileum.

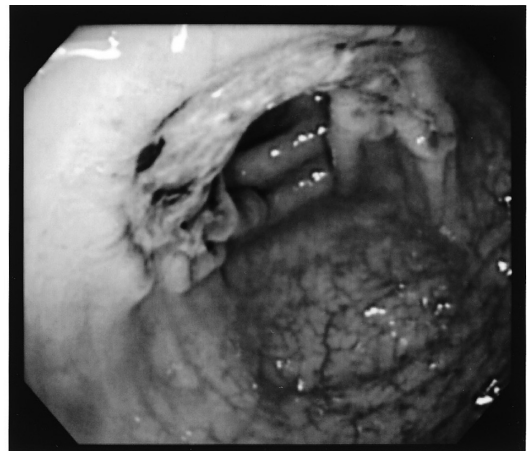


Fig. 3. Endoscopic examination in case 1 shows an ulcer formation at the Bauhin's valve.

大腸内視鏡検査：回盲弁に一致して境界明瞭な潰瘍・周堤形成がみられた (Fig. 3)。生検でTbDNA (PCR法) 陽性，培養でも結核菌陽性であった。

気管支鏡検査：右肺B1，B2領域で喀痰を洗浄採取しPCRを施行したが，TbDNAでは検出はみられず。肺結核は非活動性と判断した。

手術所見：腹腔内に癒着・膿瘍形成を認めなかった。回腸末端，口側の22.5cm・32cm・39cm・48.5cmに漿膜の発赤・ひきつれがみられた (Fig. 4)。腹腔鏡補助下に回盲部切除術を施行した。

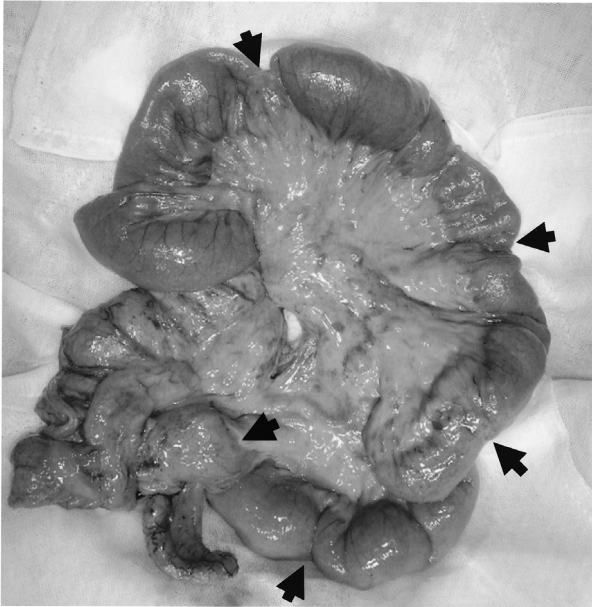


Fig. 4. Macroscopic findings of resected specimen in case 1 show five parts of stenotic changes at the ileum.

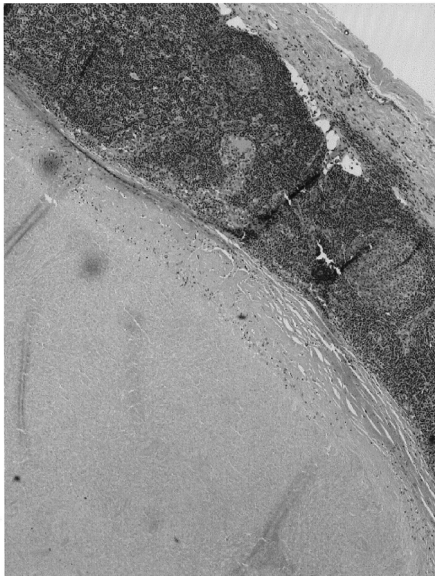


Fig. 5. Pathological examination in case 1. (×40) Caseous granuloma in the lymph nodes is seen.

摘出標本：回盲弁は高度に狭窄していたが他の部位には狭窄はみられず、漿膜の異常のあった部位は粘膜の発赤のみであった。

病理組織学的検査所見：潰瘍部分では粘膜下層から固有筋層にかけて線維化があるが、壊死や肉芽腫は認められなかった。リンパ節において大型の乾酪壊死を伴う類上皮細胞性肉芽腫が認められた (Fig.5)。Fite染色では抗酸菌は検出できなかった。

術後経過は良好で抗結核剤は術後4日目より再開し、術後10日目に退院した。

症例2：47歳，男性

主 訴：腹痛

既往歴：46歳時に右自然気胸にてbulla切除術を施行していた。

現病歴：平成15年頃より反復する下腹部痛，嘔吐を認め，近医にて対症療法が施行された。保存的に改善せず，平成17年3月に盲腸憩室炎の疑いで回盲部切除術を施行。病理組織検査所見にて炎症細胞浸潤，非乾酪性類上皮性肉芽腫を認め，Crohn病が疑われた。6月より肺結核に対し，抗結核薬（イソニアジド・リファンピシン・エタンプトール）が投与された。小腸造影X線検査にて輪状狭窄を認め，腸結核が疑われた。その後も腸閉塞症状を繰り返すため，手術適応と判断し当科入院となった。

入院時現症：身長165cm，体重51kg。腹部平坦，圧痛なし。体表のリンパ節腫大なし。

血液検査所見：末血・生化学とも異常なし。

胸部X線検査：両側上肺野を中心に浸潤影，右上肺野に石灰化を伴う索状影がみられた (Fig.6)。

経口小腸造影X線検査：輪状狭窄部が認められる (Fig.7)。

胸部CT：異常陰影の大部分は気管支壁肥厚からなる輪状影と気管支拡張，周囲の線維化が認められた。

腹部CT：小腸の一部が狭窄し，その口側腸管は拡張していた。

大腸内視鏡検査：上行結腸回腸吻合部に潰瘍形成がみられ (Fig.8)，生検にて炎症細胞浸潤，非乾酪性類上皮細胞性肉芽腫が認められた。

手術所見：腹腔鏡観察でTreitz靭帯より約220cmの回腸に輪状狭窄を認め，狭窄部位を含め40cmの小腸切除施行した。

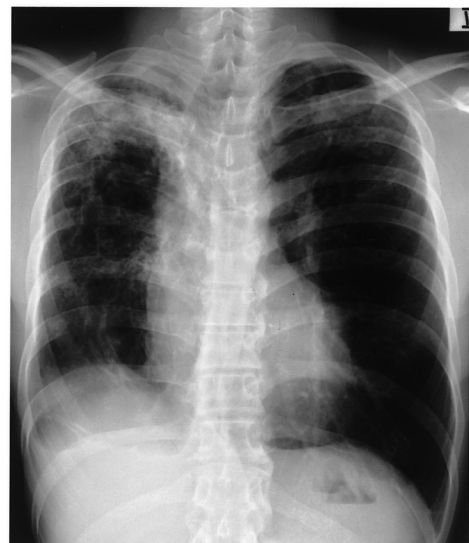

Fig. 6. Chest X-ray finding in case 2 shows infiltrative shadow in the both upper lung fields.

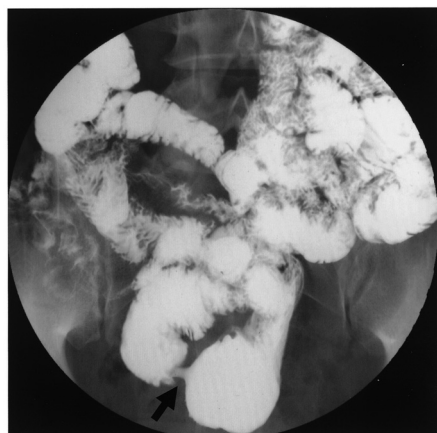


Fig. 7. Intestinal infusion contrast radiogram of case 2 shows the stenosis of small intestine.

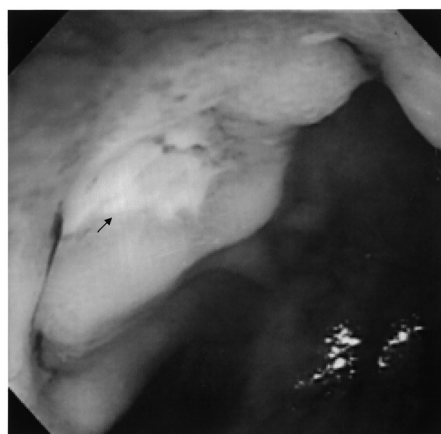

Fig. 8. Endoscopic examination in case 2 reveals an ulcer formation at Bauhin's valve.

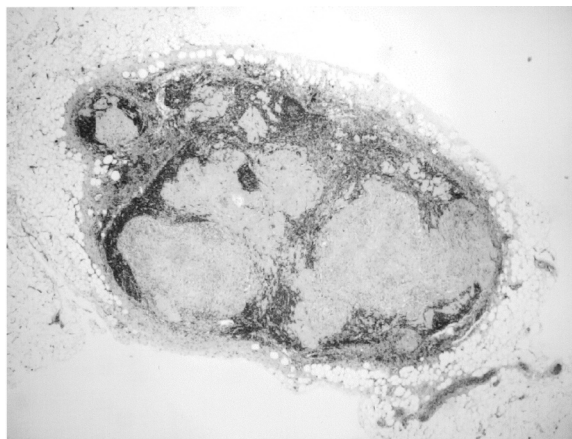


Fig. 9. Pathological examination in case 2. Many non-caseous granulomas are seen in the lymph nodes (×40).

病理組織学的検査所見：小腸粘膜は脱落し、全層性に線維性結合織に置換され、腸間膜リンパ節内に肉芽腫を認めた (Fig. 9)。

術後経過は良好で、抗結核剤は術後4日目より再開し、術後14日目に退院した。本症例では細菌学的検査や組織

検査においても小腸病変部より結核菌を検出することはできなかった。しかし臨床経過において①肺結核の合併があること②腸結核に特徴的な腸管の輪状狭窄が認められたこと③腸結核患者において抗結核薬投与後にはしばしば治癒過程において消化管狭窄症状を呈することから腸結核と診断した。

考 察

腸結核は潰瘍性大腸炎やクローン病などの炎症性腸疾患との鑑別診断を要する疾患である¹⁾。小腸と大腸は消化管系結核の好発部位として知られているが、なかでも回盲部は好発部位である²⁾。回盲部に病巣を形成する理由として内容物が停滞しやすいこと、リンパ装置が発達しており、結核菌がリンパ組織と親和性を有することが挙げられる³⁾。腸結核には肺結核に合併した2次性腸結核と、肺結核に合併しない原発性腸結核とがある。2次性腸結核の場合には、結核菌が管腔性に運ばれ、腸管壁内で粘膜下層のリンパ濾胞・パイエル板に侵入し結核結節をつくることにより発生する。やがてその結節は壊死に陥り、腸管粘膜に小潰瘍を形成し、それらが互いに癒合することにより不整な大きい潰瘍を形成すると考えられている⁴⁾。リンパ濾胞は腸管壁の粘膜下層に存在するため、病変は腸管粘膜の表面方向、腸管長軸に対して横軸方向に拡がりやすく、不規則な表層性の潰瘍となる⁵⁾。深部方向にはあまり進まず筋層まで潰瘍が達することはまれであるとされている⁶⁾。自験例では2例ともに病理学的に筋層以深に線維化がみられたことより、強い狭窄症状を呈したと考えられた。

小腸結核では腹痛、腹部膨満、嘔気、腹鳴など腸管の狭窄による症状が主である⁷⁾。大腸結核では下痢・軟便が多くなるが下血を来たすことは少ないと言われている。本症例でも腸閉塞症状である腹痛・便秘が認められたが下血の所見はなかった。小腸結核でのX線透視上の特徴として輪状ないし帯状潰瘍、癒痕帯の出現が挙げられるが、大腸結核では潰瘍が輪状を呈するとは限らない⁷⁾。内視鏡診断所見では輪状型・不整びらんまたは潰瘍型・小さな炎症性ポリープが特徴とされ、潰瘍癒痕・粘膜萎縮・腸管短縮・回盲弁開大などの所見を随伴する⁸⁾。病理組織上の特徴としては、病変部あるいは腸間膜リンパ節における結核菌・乾酪性肉芽腫の存在であるが、実際には抗結核療法あるいは自然治癒のため確認できないことも多い⁹⁾。しかしながら、自験例では2例ともリンパ節に類上皮細胞性肉芽腫が確認された。

治療法の第1選択は抗結核薬 (リファンピシン・イソニコチン酸ヒドラジド、エタンブトール) の内服であり¹⁰⁾、手術適応になるのは合併症を誘発したときで①開

Table 1. Differential diagnostic points among inflammatory bowel diseases

	intestinal tuberculosis	Cohn's disease	ulcerative colitis
age	middle~advanced	young adult	young adult
location	ileocecal	all digestives	colon and rectum
progression	slowly, history of lung tuberculosis	slowly	cure and revive
symptom	right lower abdominal pain tuberculin reaction positive	diarrhea, anal disease (ex. anal fistula)	repeat bloody stool
X-ray and endoscopic findings	ringed stenosis perforation zonal change	stenosis, fistula skip lesion, transverse ulcer cobblestone appearance	diffuse serial change pseudopolyposis bloody & multiple ulcer
pathological findings	submucosal change caseous necrosis	whole layer change granulomatous lesion with giant cells	mucosal change crypt abscess
therapy	anti-tuberculosis regimens	nutritional support	salazopyrin

放性穿孔, ②膿瘍を伴う限局性穿通, ③瘻孔形成, ④癒痕狭窄による通過障害が適応となる⁷⁾。本症例では抗結核薬の治癒過程において腸管の狭窄を生じ, 腸閉塞症状を呈したと考えられた。

腸結核はCrohn病, 潰瘍性大腸炎などの炎症性腸疾患との鑑別が必要である。Table 1に示したが, 重要なのは肺結核の既往であり, 問診や胸部エックス線検査・CTが有用となる。本症例では2例とも肺結核を疑わせる既往とレントゲン像を有していた。消化管X線検査では輪状潰瘍や潰瘍癒痕を伴う萎縮帯, 内視鏡検査では輪状潰瘍, 組織所見では乾酪性肉芽腫性病変が特徴的な所見といえる。また, 抗結核薬投与にて症状が寛解する点も特徴的であるが, 逆に狭窄を生じ, 腸閉塞となる症例も存在することに注意が必要であろう。今回, 腹腔鏡手術を施行したが, 腹腔鏡手術では術前に得られない他の狭窄部位の有無以外に他臓器の観察が容易である。また, 術後回復が早いことから結核の継続治療を早期から行える利点がある。今後積極的に行われる手技になると考えられる。

結核の有病率・罹患率は減少傾向にあるが, 時に腸結核に遭遇する機会もあると考えられる。特に, 若年者の場合には他の炎症性腸疾患との鑑別が問題になるため, 肺病変を含めた臨床経過と多彩な検査画像所見を認知しておく必要がある。

文 献

- 丸山雅一, 田中 容, 佐々木喬敏: 腸結核. 日本大腸肛門病会誌37: 646-655, 1984.
- Ahlberg J, Bergstrand O, Holmstrom B, Ullman J, Wallberg P: Anal tuberculosis. A report of two cases. Acta Chir Scand Suppl.; 500: 45-47, 1980.
- Richter JM: Case records of the Massachusetts General Hospital. N Engl J Med; 309: 96-104, 1983.
- 細田四郎, 細田友則: 抗酸菌性腸炎, 腸結核.; 上銘外喜夫編. 消化管症候群. 下巻. 日本臨床社; 196-198, 1994.
- 高橋恒夫, 武田弘明: 腸結核. 臨床と研究 68: 1367-1371, 1991.
- 丸山雅一, 杉山憲義, 船田 彰ほか: 回盲部結核症の診断—手術例12例についての考察—. 胃と腸 9: 865-881, 1974.
- 武藤徹一郎: 大腸・肛門外科. 朝倉書店, 東京, 1999, p 447
- 五十嵐正広, 勝又伴栄, 内藤吉隆ほか: 大腸結核のエックス線および内視鏡診断. 胃と腸 30: 515-524, 1995.
- 原田増穂, 坂井裕之, 小田英俊ほか: 内視鏡的生検にて組織学的に結核菌を証明しえた大腸結核の1例. Gastroenterol Endosc 32: 1442-1446, 1990.
- 関根毅: 潰瘍性大腸炎・クローン病・腸結核. 外科治療 66: 696-704, 1992.