

動脈塞栓術により救命し得た膵仮性嚢胞内出血の1例

又木雄弘¹⁾, 新地洋之¹⁾, 野間秀歳¹⁾, 前村公成¹⁾, 前田光喜¹⁾,
小川 信¹⁾, 馬場康貴²⁾, 林 完勇²⁾, 高尾尊身³⁾, 愛甲 孝¹⁾

¹⁾ 鹿児島大学大学院医歯学総合研究科先進治療科学専攻腫瘍学講座・腫瘍制御学・消化器外科,

²⁾ 同放射線診断治療学,

³⁾ 鹿児島大学フロンティアサイエンス研究推進センター先端医療開発分野

(原稿受付日 平成19年2月23日)

A Case of Pancreatic Pseudocyst with Internal Hemorrhage Treated by Transcatheter Arterial Embolization

Yuko Mataki¹⁾, Hiroyuki Shinchi¹⁾, Hidetoshi Noma¹⁾, Kousei Maemura¹⁾, Kouki Maeda¹⁾,
Shin Ogawa¹⁾, Yasutaka Baba²⁾, Sadao Hayashi²⁾, Sonshin Takao³⁾, and Takashi Aikou¹⁾

Department of Surgical Oncology and Digestive Surgery, Graduate School of Medical and Dental Sciences¹⁾,

Department of Radiology²⁾, and Frontier Science Research Center³⁾,

Kagoshima University, Kagoshima, Japan

Abstract

We report a case of the pancreatic pseudocyst in which hemostasis was achieved by transcatheter arterial embolization (TAE). A fifty-six year-old male presented with upper abdominal pain. An abdominal CT revealed pancreatic pseudocyst 7cm in diameter localized in the pancreatic tail. The hemorrhage from pseudoaneurysm to the pancreatic pseudocyst was diagnosed. Celiac angiography revealed the extravasation from the branch of the left gastric artery. The hemostasis was achieved by TAE. Two months later, he had a severe abdominal pain and severe anemia. A CT scan showed massive ascites and intraperitoneal hemorrhage. Extravasation from the branch of the left gastric artery was revealed by angiography. TAE using microcoil was carried out and hemostasis was achieved again. The course of post-TAE was uneventful. One month after the TAE, a CT scan showed complete resolution of the pseudocyst. We conclude that TAE is a minimally invasive and highly effective treatment for hemorrhage of pancreatic pseudocyst.

Key words: pancreatic pseudocyst, transcatheter arterial embolization, hemorrhage

緒 言

膵仮性嚢胞は、急性、慢性膵炎の約10~15%に生じる¹⁾。そのうち膵嚢胞内出血は約10%に認められ、その死亡率は25~45%と高率で²⁾、重篤な合併症の一つである。近年、interventional radiology (以下、IVRと略記) が盛んに行われるようになり、出血のコントロールも動脈塞栓にて積極的に行われている。今回我々は、膵仮性嚢胞出

血を2回きたし、いずれも左胃動脈分枝からの出血を同定し得、動脈塞栓術により止血が得られた膵仮性嚢胞の一例を経験したので文献的考察を加えて報告する。

症 例

症 例：56歳、男性

主 訴：心窩部痛

Corresponding author: Yuko Mataki, M.D.

Department of Surgical Oncology and Gastroenterological Surgery, Kagoshima University Graduate School of Medical

and Dental Sciences 8-35-1 Sakuragaoka, Kagoshima, 890-8520 JAPAN

E-mail: mataki@m.kufm.kagoshima-u.ac.jp

既往歴：17歳時、結核にて1年半の入院加療

家族歴：特記事項なし

生活歴：焼酎2合/日の飲酒歴あり。

現病歴：2005年7月頃より上腹部痛出現し、11月近医受診。腹部CT施行し、径2.2cm大の脾嚢胞指摘された。2006年3月、再度腹痛ありCT再検。脾嚢胞は径7.0cm大と増大傾向あるため、4月、精査加療目的にて当科紹介入院となる。

入院時現症：眼瞼結膜に貧血なく、眼球結膜に黄染認めなかった。腹部は平坦、軟で腫瘍は触知しなかった。

入院時検査所見：血清アミラーゼ値は正常範囲内であったが、白血球10,400/ml、CRP2.1mg/dlと軽度上昇を認めた(表1)。

表1. Laboratory findings on admission

Hematological examination		Blood chemistry	
RBC	420×10 ⁴ / μl	T.Bil	0.3 mg/dl
Hb	13.1 g/dl	D.Bil	0.1 mg/dl
Ht	38.9 %	AST	16 IU/L
WBC	10400 / μl	ALT	9 IU/L
PLT	29.4×10 ⁴ / μl	ALP	195 IU/L
PT	75.0 %	TP	6.8 g/dl
APTT	41.0 s	CK	127 IU/L
Fib	433 mg/dl	BUN	8.8 mg/dl
		s-Cre	0.7 mg/dl
		Na	137 mEq/L
		K	4.6 mEq/L
		Cl	103 mEq/L
		P-Amy	27 IU/L
		CRP	2.1 mg/dl
		BS	86 mg/dl
		HbA1c	5.3%
Tumor markers			
CEA	5.4 ng/ml		
CA19-9	14.1 U/ml		

入院時腹部dynamic CT：脾尾部に径7.0cm大の、内腔に左胃動脈分枝由来のpseudoaneurysmを伴う仮性脾嚢胞を認めた(図1-a)。

入院時腹部超音波検査：脾尾部に径6.6×5.6cm大の腫瘍があり。中心付近に、嚢状に拡張した動脈が見られ、その周囲は、高エコー、さらにその辺縁は低エコーの層構造を示した(図1-b)。

血管造影：左胃動脈からの造影にて、同動脈分枝の仮性動脈瘤からの造影剤の血管外漏出を認めた(図2)。

治療経過：以上より、左胃動脈分枝の仮性動脈瘤破裂による脾仮性嚢胞内出血と診断。

5月に、出血部位の遠位側から近位側にかけて、microcoilにて塞栓術施行した。塞栓後の左胃動脈からの造影では、造影剤の血管外漏出の所見は認めなかった。術後経過は良好で、術後14日目、退院した。

7月、腹部全体に激しい痛みが出現し、再度前医受診。眼瞼結膜に高度貧血所見認め、血液検査にてHb 7.5g/dl、Ht 22.7%と貧血認められた。腹部CTにて、腹水の大量貯留を認めた(図3-a)が、腹腔内血腫が最も疑われた。脾仮性嚢胞内出血の腹腔内穿破が最も疑われ、緊急血管造影施行した。前回塞栓部近傍の左胃動脈の分枝の破綻を認め、再度、microcoilにて塞栓術施行した(図4)。

第1～2病日、MAP 8 unit 輸血施行し、ようやくvital signおよびHbを保持可能であった。術後2日目、腹部CT施行(図3-b)。嚢胞内にhigh densityみられ依然として出血疑われるも、vital sign安定していた。

術後5日目、腹部CT施行し、嚢胞内のhigh densityと腹水は消失していた(図3-c)。その後、腹痛や貧血の進行もみられず、再出血なしと判断され、術後12日目、

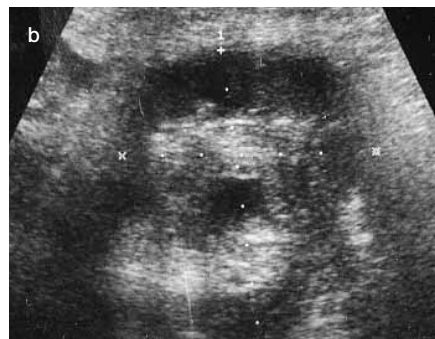
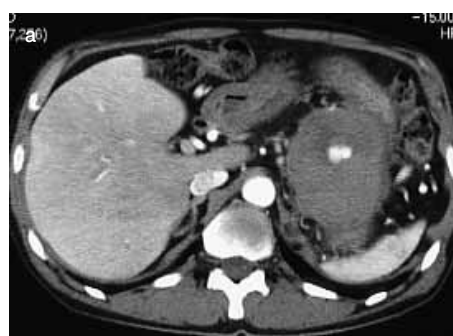
図1.

a：入院時腹部CT

脾尾部に、径7cm大の、内腔に左胃動脈分枝由来のpseudoaneurysmを伴う脾仮性嚢胞を認める。

b：入院時腹部エコー

脾尾部に径6.6×5.6cm大の嚢胞性腫瘍あり。腫瘍の中心付近に嚢状に拡張した血管が見られ、その周囲はhigh、辺縁はlowの層構造を示した。

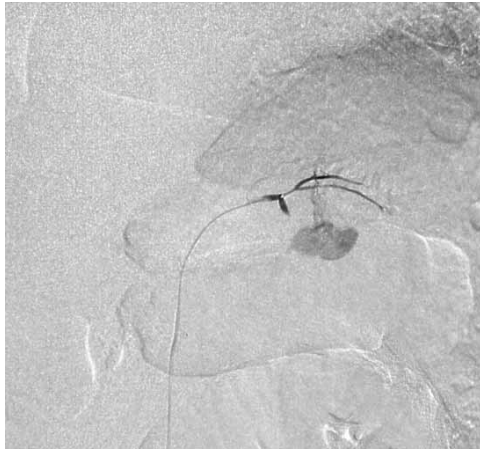

図2. 選択的左胃動脈造影
仮性動脈瘤からの造影剤の漏出あり。

退院となった。退院後、術後30日目に腹部CT施行し、仮性嚢胞はほぼ消失していた（図3-d）。

考 察

急性脾炎に伴う難治性脾仮性嚢胞は急性脾炎の経過中に見られる合併症の一つであり、脾炎の遷延とともに重

症化したり、急性脾炎は軽快しても脾嚢胞による慢性炎症や疼痛などの臨床症状の続く例が認められる。

脾仮性嚢胞の自然経過としては、7～20%が合併症をきたすことなく自然消失するとされているが、発症後6週間以上経過したもの、あるいは嚢胞径が6 cm以上の大きいものは、破裂、感染、膿瘍形成、出血などの合併症が増えるといわれている³⁾。本症例は、腹痛の初発症状より9ヶ月経過しても症状遷延しており、また、嚢胞径は7 cm大と増大傾向を示していた。

脾仮性嚢胞内出血の機序としては、①嚢胞内圧の上昇による嚢胞壁の壊死のため表在血管から出血する⁴⁾、②脾臓の炎症性病変が脾動脈、胃十二指腸動脈などに仮性動脈瘤を形成し、これが破綻して出血する⁵⁾。③仮性嚢胞が膵管や胃などと瘻孔を形成し消化液が逆流して膵蛋白分解酵素が活性化され、嚢胞壁の血管にびらんを生じて出血する場合⁶⁾が挙げられる。本症例では、左胃動脈の分枝血管に仮性動脈瘤を形成し、これが破綻して嚢胞内に出血していた。

脾仮性嚢胞内出血の出血形態には、①嚢胞内への出血、②腹腔内への出血、③近傍消化管への出血、④胆管への穿破、⑤主膵管経路で十二指腸乳頭部からの出血などがあるが⁷⁾、本症例においては、1回目は嚢胞内への限局した出血であったが、2回目は嚢胞壁が破裂し、腹

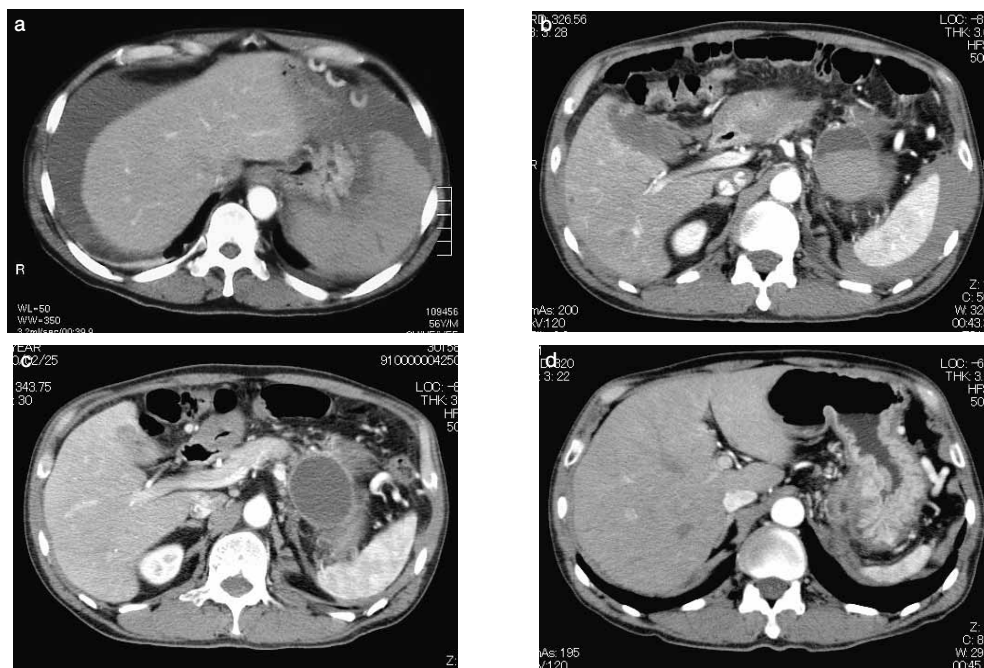


図3. 腹部CT

- a : (再入院時) 腹腔内に多量の腹水認めた。
- b : (動脈塞栓術後2日目) 脾仮性嚢胞内に出血と思われるhigh densityを認めた。
- c : (動脈塞栓術後5日目) 脾仮性嚢胞残存するも、嚢胞内出血および腹水消失していた。
- d : (動脈塞栓術後29日目) 仮性嚢胞はほぼ消失していた。

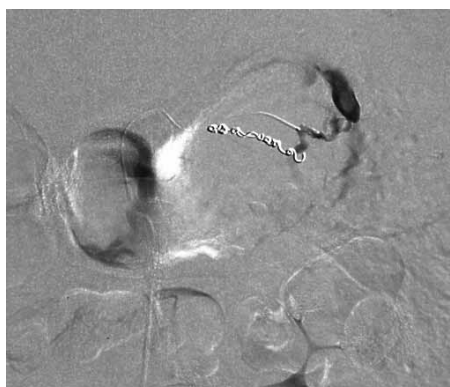

図4. 選択的左胃動脈造影
前回塞栓した動脈の近傍の血管より造影剤の漏出認め、再度、microcoilによる塞栓術施行した。

腔内に出血が穿破していた。

膵仮性嚢胞内出血の治療は、出血源の血管を含めた嚢胞切除術が根治的であるが、近年では経カテーテル的動脈塞栓術 (transcatheter arterial embolization; 以下、TAEと略記) などのIVRによる止血が積極的に試みられている。この疾患は本来良性でもあり、より非侵襲的な治療が選択される傾向にある。TAEの成功率は66-100%と報告されており、動脈性の出血が原因の場合には第一選択と考えられている⁸⁻¹⁰⁾。しかしながら、TAE施行後の再出血は37%と高く¹⁰⁾、一時的な止血には有効であるが、後に外科的手術が必要となる場合も多いようである。嚢胞残存、膵炎の悪化、また消化管穿孔を起こした場合は穿孔部位の残存の問題もあり、TAE施行後は入念な経過観察が必要であると思われる。本症例においては、TAE施行2ヵ月後に再出血認めるも、2回目のTAE後、再出血は認めず嚢胞内容物は吸収され経過良好であった。

結 論

以上より、膵仮性嚢胞内出血に対しては、血管造影下に出血部位および出血の程度を確認後、積極的にTAEを行うことが、治療法として迅速かつ低侵襲であり、第一選択であると思われた。

参考文献

- 1) Simpson A, Srivastava VK. Pseudocyst of pancreas. Br J Surg 1973; 60: 45-49.
- 2) Stabile BE, Wilson SE, Debas HT. Reduced mortality from bleeding pseudocysts and pseudoaneurysms caused by pancreatitis. Arch Surg 1983; 118: 45-51.
- 3) Bradley EL, Clements JL, Gonzales AC. The natural

history of pancreatic pseudocysts : a unified concept of management. Am J Surg 1979; 137: 135-141.

- 4) Dardik I, Dardik H. Patterns of hemorrhage into pancreatic pseudocysts. Am J Surg 1968; 115: 774-776.
- 5) Sandblom P. Gastrointestinal hemorrhage through the pancreatic duct. Am J Surg 1970; 171: 61-66.
- 6) Greenstein A, DeMario EF, Nabseth DC. Acute hemorrhage associated with pancreatic pseudocyst. Surgery 1971; 69: 56-62.
- 7) 佐藤 力, 遠藤 剛, 土屋豊一, 柴田昇, 丹治伸夫. 十二指腸乳頭部より上部消化管出血をきたした偽動脈瘤を伴う仮性膵嚢胞内出血の1例. 胆と膵 1985; 6: 1421-1426.
- 8) de Perrot M, Berney T, Buhler L, Delgadillo X, Mentha G, Morel P. Management of bleeding pseudoaneurysms in patients with pancreatitis. Br J Surg. 1999; 86: 29-32.
- 9) Beattie GC, Hardman JG, Redhead D. Evidence for a central role for selective mesenteric angiography in the management of the major vascular complications of pancreatitis. Am J Surg. 2003; 185: 96-102.
- 10) Boudghene F, L'Hermine C, Bigot JM. Arterial complications of pancreatitis: diagnostic and therapeutic aspects in 104 cases. J Vasc Interv Radiol. 1993; 4: 551-558.