

中咽頭癌浸潤に伴う内頸動脈閉塞に対する 経皮的急性期血行再建術の1例

濱田寛章^{1*)}, 樋渡貴昭¹⁾, 黒木伸一¹⁾, 田實謙一郎¹⁾, 花谷亮典²⁾

川内市医師会立市民病院脳神経外科¹⁾ 鹿児島大学大学院医歯学総合研究科脳神経外科学²⁾

A case of percutaneous acute revascularization for internal carotid artery involved by oropharyngeal cancer

Hiroaki Hamada^{1*)}, Takaaki Hiwatari¹⁾, Shinichi Kuroki¹⁾,
Kenichiro Tajitsu¹⁾, Ryosuke Hanaya²⁾

1) Department of Neurosurgery, Sendai Medical Association Hospital

2) Department of Neurosurgery, Graduate School of Medical and Dental Sciences, Kagoshima University

(Received 17 January 2024; Revised 6 March 2024; Accepted 18 March 2024)

* Address to correspondence

Hiroaki HAMADA

#Fujimoto general hospital (# Current affiliation)

17-1 Hayasuzu, Miyakonojo, Miyazaki, Japan, 885-0055

Phone: +81-986-22-1717

Abstract

Internal carotid artery stenosis commonly occurs after radiotherapy for head and neck cancer; however, there are only a few reports on cases of stenosis or occlusion of the internal carotid artery due to tumor enlargement or invasion and acute endovascular treatment in such cases. We report a case of hemodynamic cerebral infarction caused by compression and due to invasion of oropharyngeal cancer in which neurological symptoms improved after acute endovascular revascularization.

A 61-year-old woman ongoing radiation chemotherapy following excision of a right lateral pharyngeal cancer impaired consciousness and left hemiplegia. Head MRI showed multiple cerebral infarctions in the right anterior cerebral artery region, and MRA revealed occlusion of the right common carotid artery. A tumor exposed in the neck displayed blood oozing. Acute endovascular revascularization was performed approximately 3 hours after the last time the patient was seen well. The right internal carotid artery was occluded at a position invaded by the tumor. Aspiration of the thrombus from the proximal area induced recanalization of the internal carotid artery. Percutaneous transarterial angioplasty was performed for the remaining severe stenosis. Neurological findings markedly improved, and there was no progression of

the cerebral infarction. Enhanced CT on the 5th day showed tumor invasion into the internal carotid artery; however, on the 15th day, the right internal carotid artery was re-occluded, resulting in transient paralysis of the left upper extremity. At that time, stenting was reconsidered to prevent recurrence, but no additional treatment was performed, and the patient was discharged with a modified Rankin Scale score of 3. Even in cases of carotid stenosis caused by the involvement or compression of the internal carotid artery, treatment must be considered for temporary blood flow restoration, leading to favorable patient outcomes.

Key words: oropharyngeal cancer, internal carotid artery occlusion, percutaneous transluminal angioplasty

抄録

【はじめに】頭頸部癌の放射線治療後に内頸動脈狭窄を生じることはよく知られているが、腫瘍の増大や浸潤により内頸動脈が狭窄や閉塞を生じた症例や、これに対する急性期の血管内治療に関する報告は少ない。中咽頭癌による内頸動脈の圧迫と浸潤により血行力学的脳梗塞を発症した症例に対して、急性期血行再建を行い神経症状の改善を得た症例を経験した。

【症例】61歳女性。右中咽頭側壁癌と多発性頸部リンパ節転移に対して摘出術後に放射線化学療法を継続中であったが、意識朦朧となり救急搬送された。当院来院時の意識はJapan Coma ScaleでII-20。右共同偏視、左顔面神経麻痺、中等度構音障害、および左上下肢ともにManual Muscle Testing 1/4の左片麻痺を認めた。頭部Magnetic resonance imaging (MRI)にて右前大脳動脈領域に散在する多発性脳梗塞を認め、Magnetic resonance angiography (MRA)で右総頸動脈起始部は閉塞し、側副血行は開存しているものの、中大脳動脈領域の描出は低下していた。最終健常時刻から3時間程度であったが、頸部に露出した腫瘍からの出血があり重度の貧血も伴うために、血栓溶解療法は行わず直接急性期血行再建術を施行した。右総頸動脈が腫瘍内で閉塞しており、閉塞部よりも中枢側でカテーテルから血栓を吸引することで再開通が得られた。高度狭窄が残存したために、バルーン拡張による経皮的血管形成術を施行し、良好な頭蓋内の再灌流が得られた。さらに頸動脈ステント留置術も検討したが、頸部に露出した腫瘍からの出血をともない、重度の貧血を呈していたことから、留置後に用いる抗血小板薬による出血リスクの増悪を懸念して、ステント留置は行わなかった。術後、神経学的所見は著明に改善し、術翌日の頭部MRIでも脳梗塞の拡大は認めなかった。第5病日の造影Computed Tomography (CT)では、狭窄した内頸動脈の周囲を腫瘍がとり囲み、内頸動脈の周囲には気泡を認めたことから、内頸動脈に腫瘍が浸潤していると考えられた。第15病日に一過性の左上肢麻痺を認め、頭部MRIでも右内頸動脈の再開塞を認めたが、側副血行路の発達により症状は一過性であった。病状の進行と内頸動脈への腫瘍浸潤によるCarotid blowout syndrome (CBS) 予防のために、Percutaneous Transluminal Angioplasty (PTA) やCarotid Artery Stenting (CAS) を再度検討したが、術後に抗血小板剤の使用は必須であるため、出血リスクを考慮して追加治療は行わなかった。軽度の左片麻痺が後遺するも、modified Rankin Scale 3と日常生活動作はほぼ自立した状態で自宅退院した。

【考察・結論】易出血状態にある担癌患者では、術後の抗血小板の使用が困難なためにステント留置術の適応が躊躇される。側副血行路がある症例では、バルーンを用いた経皮的血管形成術による血流再開で発症時の虚血の重症化を防ぎ、側副血行路の発達により虚血耐性獲得を期待して再開塞に備える方法は、急性期の判断として検討に値すると考えられた。

はじめに

頭頸部癌に関連して、脳梗塞を生じることはよく知られている。特に放射線治療を受けた患者は内頸動脈狭窄をきたす確率が高いとされ、放射線治療技術の向上とともに注目が高まっている¹⁾。一方で、腫瘍の増大や浸潤により内頸動脈の狭窄や閉塞をきたす報告や、これを原因とする脳梗塞に対して急性期血行再建術を行った報告は少ない。頭頸部癌に対する放射線治療後に腫瘍の圧迫と浸潤により右内頸動脈閉塞を発症し、血管内手術による急性期血行再建術にて神経症状の改善を得た症例を経験したので、文献的考察を交えて報告する。

症例

症例は既往歴に甲状腺機能低下を伴う61歳女性。右中咽頭側壁癌 (p16陽性, T2N1M0) に対して、X-2年から化学放射線療法中であった。腫瘍の進行に対して右中咽頭側壁経口切除と右前頸部郭清術 (pT1N3bM0) が行われた後に、化学療法を継続されたが制御は不良であり、modified Rankin Scaleは2相当であった。X年Y月に頸部の腫瘍露出部から出血した後に意識障害を生じたため、近医へ救急搬送された。意識障害、右共同偏視、および左片麻痺を認め、頭部Magnetic resonance imaging (MRI)にて急性期脳梗塞が疑われたため、発症から3時

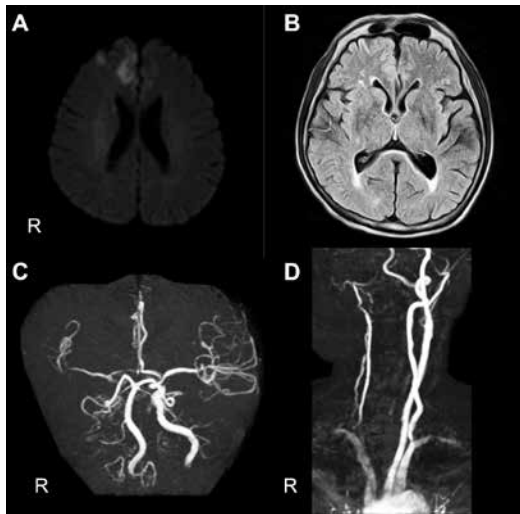


Figure 1 Preoperative magnetic resonance imaging
Infarction in the right frontal lobe is observed on diffusion-weighted imaging (DWI) (A). Hyperintense vessel sign was observed in the sulcus of the right temporal lobe on the fluid-attenuated inversion recovery image (B). Magnetic resonance angiography showed low flow in the right carotid artery (C, D). R; right.

間半程度で当院に紹介搬送となった。来院時の意識は Japan Coma ScaleでII-20、右共同偏視、左顔面神経麻痺、中等度構音障害、および左上下肢ともにManual Muscle Testing (MMT) 1/Vの左片麻痺を認め、National Institute of Health Stroke Scale (NIHSS) スコアは24/42点であった。緊急頭部MRIでは、diffusion-weighted image (DWI) 画像で右前大脳動脈領域の散在性高信号を認め、Fluid Attenuated Inversion Recovery (FLAIR) 画像で右内頸動脈領域に広範なhyperintense vessel signを認めた (Figure 1)。Magnetic resonance angiography (MRA) では右総頸動脈が起始部から閉塞し、前交通動脈を介したcross flowを認めた。

Alberta Stroke Program Early Computed Tomography Score-DWI (ASPECTS + W) で10/11と血栓溶解療法の適応時間内であったが、外表面に露出した右頸部腫瘍からの出血が持続し、Hb 5.7 g/dLと重度の貧血を伴ったため、血栓溶解療法は行わず直接血管内治療を行う方針とした。右大腿動脈からアプローチを行い、バルーン付きガイディングカテーテルを右総頸動脈起始部に誘導して造影すると右総頸動脈末梢の閉塞を認めた。まず、閉塞部よりも末梢側にカテーテルを誘導し、バルーンを拡張して総頸動脈を閉塞した後に、シリンジで手動的に血栓を吸引した。造影にて再開通を確認したが、頸部内頸動脈には高度狭窄を伴い、頭蓋内へ流入する順行性血流は遅延していた。頭蓋内血管に閉塞部位は見られず、頸部内頸動脈の閉塞による血行力学的脳梗塞と判断した。マイクロカテーテルとマイクロガイドワイヤーを内頸動

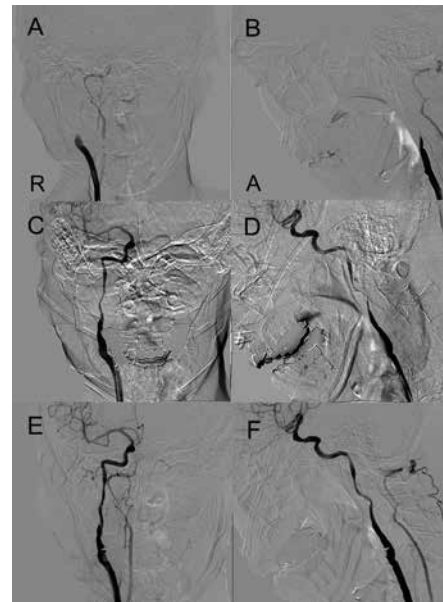


Figure 2 Progress during endovascular treatment
Digital subtraction angiography (DSA) revealed occlusion of the distal right common carotid artery (A, B). After aspiration, DSA showed slow blood flow, indicating recanalization of the common carotid artery (C, D). DSA showed effective dilatation accomplished successfully (E, F). A; anterior, AP; anteroposterior, R; right.

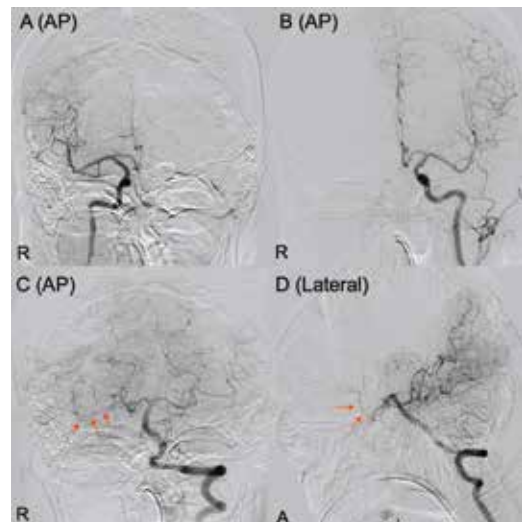


Figure 3 Postoperative digital subtraction angiography (DSA)
DSA clearly showed the right middle cerebral artery (A). Leptomenigeal anastomosis by the anterior communicating artery (B). Collateral circulation by the posterior communicating artery (arrow) (C, D). A; anterior, AP; anteroposterior, R; right.

脈錐体部へ誘導し、Percutaneous Transluminal Angioplasty (PTA) バルーンを狭窄部に誘導し、PTAを遠位から順に3カ所をおこなった。バルーン径がより大きいPTAバルーンを用いて、同様に3カ所のPTAを追加することで頭蓋内血流は更に改善した (Figure 2)。引き続き頸動脈ステント留置術 (Carotid Artery Stenting: CAS) も検討し

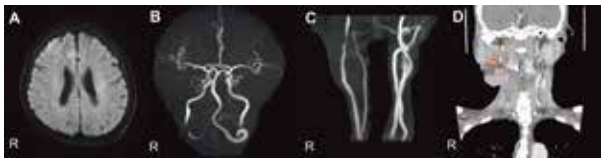


Figure 4 Postoperative images
Diffusion-weighted image showed a small infarction (A). Head (B) and neck (C) magnetic resonance angiography showed recanalization of the internal carotid artery on postoperative day 1. Contrast computed tomography on postoperative day 5 detected air (arrow) near the internal carotid artery (circle) (D).

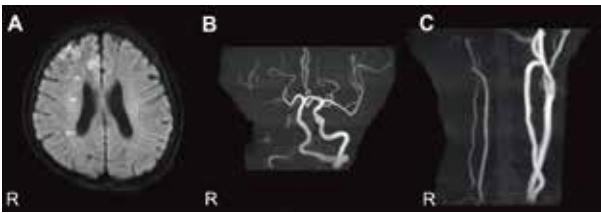


Figure 5 Magnetic resonance imaging (MRI) during the recurrence of internal carotid artery occlusion on postoperative day 15
Diffusion-weighted image showed a small infarction (A). Magnetic resonance angiography of the head (B) and neck (C) detected recurrence of the internal carotid artery occlusion.

たが、腫瘍出血を伴う担癌患者であり、ステント内閉塞予防のために必要な術後の抗血小板薬投与による易出血性の増悪が危惧された。右前大脳動脈と右後大脳動脈からのleptomeningeal anastomosis、後交通動脈を介する側副血行路の開存が良好であることが確認できたため (Figure 3)、ご家族からの、原疾患の治療にならないのであればステント留置を希望しない、という意向も踏まえステント留置は行わず手技を終了した。Door to punctureは22分、onset to recanalizationは5時間44分であった。

術後にNIHSSは6点へと改善し、ごく軽度の左麻痺と、ごく軽度の左半側空間無視が後遺するにとどまった。頭部MRIで右前頭葉と基底核の一部に新規梗塞病変を認めたと、MRAでは頸部内頸動脈及び頭蓋内血管の描出も良好となった。第5病日に施行した造影CTでは、腫瘍内を走行する内頸動脈が強く狭窄している所見とともに、腫瘍の内頸動脈浸潤を示す血管周囲の気泡を認めた (Figure 4)。その後、リハビリテーションが進んでいた第15病日に一過性の左上肢麻痺を来し、頭部MRIで右前頭葉に散在性の新規脳梗塞と、MRAで右内頸動脈の再開塞を認めた (Figure 5)。血管撮影で確認できたように、側副血行路を介して頭蓋内の灌流が保たれ、一過性の軽微な症状に留まったと思われる。

再開塞に対し、PTAやcovered stentを用いたCarotid Artery Stenting (CAS) を再度検討したが、術後に抗血小板剤の使用は必須であり、腫瘍出血の管理が困難になることが予想されたため、本人やご家族と相談の上で再度

の血管内治療は行わないこととした。左上下肢MMTは4、modified Rankin Scaleは発症前の2から3へと低下したものの、日常生活動作はほぼ自立した状態で第27病日に自宅退院した。

考察

頭頸部癌は進行に伴い頸動脈狭窄や脳血管障害をきたす可能性があり、なかでも口腔癌、喉頭癌、咽頭癌の患者で発症しやすい²⁾。また、頭頸部癌の放射線治療後には、約18-38%の患者で内頸動脈狭窄を発症することが報告されている¹⁾。約5年程度で発症²⁾し、特に10Gy以上の線量を用いた放射線治療後には無症候性内頸動脈狭窄を所見として認められるようになる³⁾。さらに、高血圧や脂質異常症のある患者では放射線治療後の頸動脈狭窄が急速に進行することや⁴⁾、喫煙や糖尿病が放射線治療後の頸動脈狭窄進行に関連することが報告されている⁵⁻⁶⁾。本症例は放射線治療後の頸動脈狭窄をきたすリスク因子として、放射線照射量、高血圧、および喫煙が該当する一方で、発症時期が放射線照射後から2年と短いこと、急性閉塞で発症していること、腫瘍内で血管狭窄が顕著であったことから、内頸動脈閉塞の主たる原因は放射線障害よりも腫瘍による物理的な圧迫や浸潤によるものと考えた。頭頸部癌に伴う症候性内頸動脈狭窄症の報告は少ないが、内頸動脈閉塞や高度狭窄によって頭蓋内灌流低下が症候化する場合には、バイパス手術や頸部ステント留置が検討される。頸動脈ステント留置後の注意点として、YuらはCAS後に生じるステント内狭窄の発生率は、病変長が長いほど高まるとも報告しており⁷⁾、CAS後はステント内狭窄予防に抗血小板薬が必要なため、個々の症例で検討を要するとしている。また、岡本らは内頸動脈浸潤癌に対して、頭蓋外でのバイパス術による根治術や良好な側副血行路が存在する場合には内頸動脈を含めた一期的な内頸動脈の切除を行っている。またZhouyangらは、ハイフローバイパスを含めた浅側頭動脈-中大脳動脈バイパス術を行い、その後、腫瘍の内頸動脈への浸潤を遅らせるために内頸動脈閉塞術も行った群では、全体の死亡率に差はないものの、同時期に放射線治療または化学療法を受けた群よりも3ヶ月後の死亡率が有意に低下したことを報告している⁸⁾。重度の内頸動脈狭窄症例ではバイパス手術が検討される場合もあるが、術後に抗血小板剤の投与が必須となるため、腫瘍からの出血が持続している本症例において適応は困難であった。頭頸部癌に対する放射線治療後の合併症として重要なものに、頭頸部腫瘍に対する放射線治療後に動脈破裂を引き起こすCarotid blowout syndrome (CBS) がある。発生は稀ではあるが、動脈壁の壊死に伴って発生し、出血により気道閉塞をきたす可能性もある致死的な疾患であ

る¹¹⁻¹²⁾. Carlosらは、CBSを3タイプに分類し、画像検査で血管周囲に気泡を認めるものをThreatened (type I)、圧迫などで一時止血が可能な程度の出血を伴うImpending blowouts (type II)、急速に致命的な経過を辿るCarotid system hemorrhage (type III)の3タイプに分類し、中でもtype IIIは致命的となるため、早期発見し予防する必要があるとしている¹²⁾. CBSへの対策として、Matsumotoらは循環動態管理下での総頸動脈近位側の結紮が、脳梗塞の発症リスクを低減させ、CBS発症予防にも有用としている¹³⁾. 岡本らも、内頸動脈切除症例では術後1年目の無再発生存率が50%を超えるのに対し、手術未施行例は全て1年以内に局所腫瘍死したことから、外科的治療の有効性を報告している¹⁴⁻¹⁵⁾. また、岡本らが示すように、血管内治療による仮性動脈瘤などの出血源閉塞や、側副血行路が良好で虚血耐性があれば頸動脈自体を閉塞するなどの選択肢もある¹⁶⁾. さらにBondらはtype Iとtype IIを仮性動脈瘤と定義し、コイル塞栓術やcovered stentによる治療が周術期合併症の少ない安全な治療となりうることを示している¹⁷⁾.

本症例の初発時には、CAS後の抗血小板薬使用によって外出血の悪化や貧血が重症化する可能性が強く懸念されたため、急性期血行再建をPTAにとどめた。しかし、後日、症状は一過性であったが頸動脈の再閉塞を生じたことを考えれば、初発時のCASも選択肢であったかもしれない。一方で、内頸動脈などの主幹動脈閉塞を生じた場合でも、側副血行路の発達によって無症状や軽症に留まることをしばしば経験する。また、血行動態不全による内頸動脈閉塞では、発症時から続く虚血急性期の脳循環動態不安定期を過ぎて血行動態が安定すれば再発リスクは著しく減少するとの報告もある⁹⁻¹⁰⁾. そのため、本症例のように進行癌患者や何らかの理由でステント留置に支障があり、側副血行路が保たれている場合には、虚血急性期には脳梗塞の重症化防止を目的とした主幹動脈狭窄に対するPTAだけで手技を終了し、側副血行路の発達に期待することも妥当な選択肢の一つと考えられた。また、本例では困難であったが、腫瘍浸潤に伴う狭窄に対する血管内治療を行うことも、急性期治療後の状態に応じて、患者ごとに適宜検討されるべきである。

結語

頭頸部癌に対する放射線治療後に生じた右内頸動脈狭窄症の急性閉塞に対して、急性期PTAで症状が著明に改善し、その後に右内頸動脈が再閉塞するも重度の麻痺なく経過した症例を経験した。易出血状態に担癌患者では術後の抗血小板の使用が困難なために、ステント留置術の適応が躊躇される。側副血行路が保たれる症例では、発症時のPTAで虚血の重症化を防ぎ、側副血行路の発達

による虚血耐性獲得を期待し完全閉塞に備える方法は、急性期の判断として検討に値すると考えられた。

利益相反の開示

共著者全員が利益相反はない。

文献

- 1) Azzabi Zouraq S, Bouardi N, Akammar A, et al. Ischemic stroke secondary to radiation-induced carotid artery stenosis. *JMV-Journal de Medecine Vasculaire* 2023; 48: 188-193.
- 2) Liu CH, Huang BS, Lin CY, et al. Head and Neck Cancer Types and Risks of Cervical-Cranial Vascular Complications within 5 Years after Radiation Therapy. *Journal of Personalized Medicine* 2022; 12: 1060.
- 3) Carpenter DJ, Patel P, Niedzwiecki D, et al. Long-term risk of carotid stenosis and cerebrovascular disease after radiation therapy for head and neck cancer. *Cancer* 2023;1-11.
- 4) Cheng YW, Chen CH, Yeh SJ, et al. Association between modifiable vascular risk factors and rapid progression of postradiation carotid artery stenosis. *Journal of the Chinese Medical Association* 2023; 86: 627-632.
- 5) Liang H, Zhou Y, Xiong W, Zheng S. Impact of radiotherapy for nasopharyngeal carcinoma on carotid stenosis risk: a meta-analysis. *Brazilian Journal of Otorhinolaryngology* 2022; 88: S98-S107.
- 6) Makita C, Okada S, Kajiura Y, et al. Vascular events from carotid artery atherosclerosis after radiation therapy for laryngeal and hypopharyngeal cancer: the incidence and risk factors. *Nagoya Journal of Medical Science* 2020; 82: 747-761.
- 7) Juan YH, Wu CH, Lin TM, et al. Length and location of post-PIRCS predict percutaneous transluminal angioplasty and stenting-related restenosis in nasopharyngeal cancer. *European Journal of Radiology* 2023; 165: 110894.
- 8) Zhao Z, Huang L, Chen J, et al. Clinical efficacy of bypass grafting in recurrent nasopharyngeal carcinoma patients with internal carotid artery invasion. *American Journal of Otolaryngology - Head and Neck Medicine and Surgery* 2021; 42: 102860.
- 9) Biller, J. & Orenca, A. Cerebrovascular Occlusive Disease and Brain Ischemia. *Archives of Neurology* 1995; 52: 235-236.
- 10) 矢野大仁, 澤田元史, 篠田淳, 船越孝. 脳腫冠動脈高度閉塞性疾患例の再虚血発作について. *脳卒中* 1993; 15: 298-302.
- 11) Ergun O, Celtikci P, Durmaz HA, et al. Endovascular treatment of carotid artery blowout syndrome caused by oropharyngeal carcinoma. *Interventional Neuroradiology* 2014; 20: 510-513.

- 12) Suárez C, Fernández-Alvarez V, Hamoir M, et al. Carotid blowout syndrome: Modern trends in management. *Cancer Management and Research* 2018; 10: 5617-5628.
- 13) Matsumoto F, Matsumura S, Mori T, et al. Common carotid artery ligation at the proximal side before rupture in patients with ligation or occlusion of the external carotid artery at risk of carotid blowout syndrome. *Japanese Journal of Clinical Oncology* 2019; 49: 839-844.
- 14) 岡本美孝, 松崎全成, 荻野純, 他. 内頸動脈浸潤癌への対応. *頭頸部腫瘍* 2000; 26: 509-513.
- 15) 岡本美孝. 内頸動脈浸潤癌への挑戦. *耳鼻咽喉科展望* 1999; 42: 232-239.
- 16) Simizu Y. Endovascular Treatment of Carotid Blowout Syndrome. *Journal of Stroke and Cerebrovascular Diseases* 2021; 30: 105818.
- 17) Bond KM, Brinjikji W, Murad MH, et al. Endovascular treatment of carotid blowout syndrome. *Journal of Vascular Surgery* 2017; 65: 883-888.

