

鏡視下にメッシュプラグで補強を行った高齢者の閉鎖孔ヘルニア嵌頓の一例

盛 真一郎¹, 實 操二¹, 飯野 聡¹, 尾本 至¹, 今村 博¹, 田辺 元¹, 愛甲 孝²

阿久根市民病院外科¹, 鹿児島大学大学院腫瘍制御学・消化器外科²
(原稿受付日 平成19年10月9日)

Laparoscopic mesh plug repair of an obturator hernia in an elderly woman

Shinichiro MORI¹, Souji SANE¹, Satoshi IINO¹, Itaru OMOTO¹, Hiroshi IMAMURA¹,
Gen TANABE¹, Takashi AIKOU²

Department of Surgery, Akune Citizen Hospital¹,
Department of Surgical Oncology and Department of Digestive Surgery,
Kagoshima University Graduate School of Medical and Dental Sciences²

Abstract

We present the case of an 87-year-old woman with lower abdominal pain. Computed tomography revealed a left obturator hernia with incarcerated bowel within the hernial sac. We used a laparoscopic approach for correction, and found a strangulated, non-reducible obturator hernia; we then performed partial resection of the small bowel with the open technique. Transabdominal preperitoneal repair was completed using a polypropylene mesh plug following laparoscopic reduction. The patient's postoperative recovery was uneventful, with no complications. We successfully applied the laparoscopic technique and used a polypropylene mesh plug for the reduction and repair of an incarcerated obturator hernia in an elderly woman.

Key words: mesh plug repair, elderly obturator hernia, laparoscopic surgery, strangulated ileus

はじめに

閉鎖孔ヘルニアは高齢者の痩せた女性に好発する比較的まれな疾患である^{1,2)}。近年では画像診断の進歩に伴い術前に確定診断される症例が増加し、また腹腔鏡を使用した新しい手術法が報告されるようになってきた^{3,4)}。今回我々は、高齢者の閉鎖孔ヘルニア嵌頓に対し、鏡視下に嵌頓小腸を取り出し、ヘルニア嚢切除、壊死小腸切除の後、メッシュプラグによる閉鎖孔の補強を行った症例を経験したので、若干の文献的考察を加え報告する。

症 例

症例: 80歳台, 女性

主訴: 腹痛

家族歴: 特記事項なし

既往歴: 心房細動, 高血圧症

現病歴: 2006年5月腹痛出現。翌日、症状の改善が無い
ため当院を受診した。

入院時現症: 体温37.2℃, 血圧122 / 69mmHg, 脈拍
90回/分。腹部は腹満を認め、下腹部の軽い圧痛を認め
たが、筋性防御はなかった。Howship-Romberg signは
認められなかった。

入院時検査所見：白血球数は15,800/ μ lと上昇していたがCRPは0.3mg/dlと陰性であった。その他特に異常所見はなかった。

腹部X線所見：拡張した小腸ガス像を認めた。

腹部CT所見：イレウス像を認め、左恥骨筋と外閉鎖筋の間に直径3cm大の卵円形の腫瘤像を認めた(図1)。

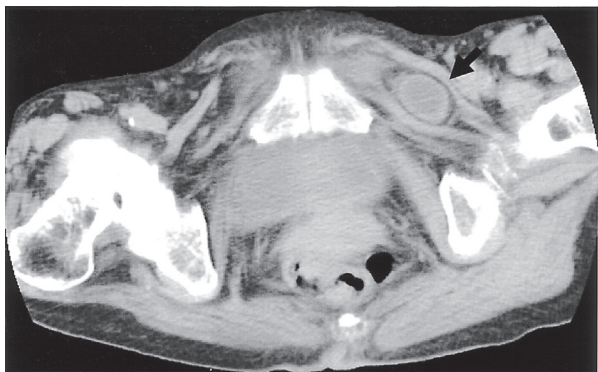

図1. 腹部CT所見

左恥骨筋と外閉鎖筋の間に3cm大の類円形腫瘍を認めた(→)。

以上より左閉鎖孔ヘルニア嵌頓による絞扼性イレウスと診断し、鏡視下による緊急手術の方針とした。

手術所見：手術は全身麻酔下に臍部で開腹法によりトロカールを挿入し気腹を行った。気腹圧は8~10mmHgとした。腹腔内を観察すると左閉鎖孔に小腸の嵌頓と周囲に少量の腹水を認めた(図2 a)。腸鉗子を使用し愛護的に嵌頓を解除するとRichter型で、一部小腸壊死を認めた(図2 b)。下腹部で約4cmの皮膚切開をおき開腹、ラップディスクを装着し小腸切除を行った。吻合は機能的端々吻合にて施行した。再気腹し、ヘルニアザックは反転後に切除した。メッシュプラグを自家製滅菌回収袋

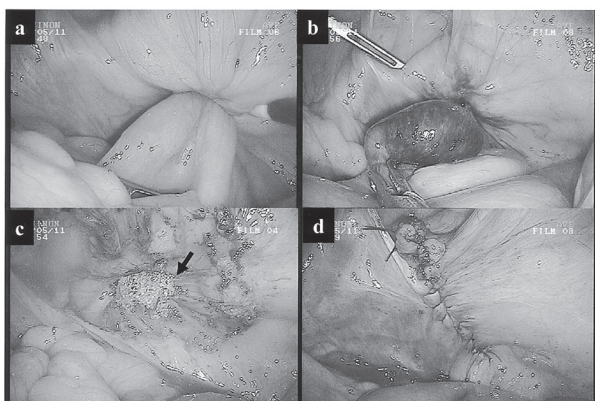


図2. 術中所見

a：左閉鎖孔に小腸の嵌頓を認めた。b：腸鉗子を使用し嵌頓小腸を取り出すと、小腸は壊死に陥っていた。c：閉鎖孔にメッシュプラグを挿入、固定(→)。d：腹膜を3.0吸収糸にて連続縫合閉鎖。

回収袋(通常、腹腔鏡下胆嚢摘出術の際、胆嚢回収に用いている)に収納した状態で腹腔内に入れ、それを取り出し、閉鎖孔に挿入後に縫合結紮にて固定した。腹膜を再度、連続縫合で閉鎖した(図3, 図2 c, d)。ダグラス窩にペンローズドレーンを留置し、手術を終了した。手術時間は3時間50分、出血量は10ml以下であった。




図3. 自家製滅菌回収袋

a：メッシュプラグ(→)と自家製滅菌回収袋(短径を黒で、長径を赤でマーキングしてある。) b：自家製滅菌袋に収納した状態

術後経過：術後第1日目にベッドサイドに立位可能で、2日目には歩行し、排ガスも認められた。3日目に飲水を開始し、イレウスの改善の見られた5日目に食事を開始した。その後も経過は良好で、術後12日目に退院となった。

考 察

閉鎖孔ヘルニアは比較的まれな疾患であり、257例の集計で術前診断率は82.9%、小腸切除率は49.8%、合併症発生率は11.6%、死亡率は3.9%と報告されている²⁾。また、近年では閉鎖孔ヘルニアに対する腹腔鏡下手術の有用性が報告されるようになってきた^{4, 5)}。

今回、80才台の高齢者の閉鎖孔ヘルニア嵌頓に対し、鏡視下のヘルニア根治術を施行した。高齢者に対する腹腔鏡下手術は開腹術に比較し、手術侵襲や術後疼痛が少ないため早期離床や術後の呼吸器合併症に対して大きな利点がある⁶⁻⁸⁾。一方、気腹による腹腔内圧、胸腔内圧の上昇、後負荷の増大や静脈還流の減少、大腿静脈のうっ滞、心拍出量低下や血管抵抗の上昇など、手術中の呼吸、循環に及ぼす影響も報告されている^{9, 10)}。また、腹腔鏡下手術後の深部静脈血栓症、肺梗塞症例の報告も散見され、より慎重な管理を要する^{11, 12)}。本症例は心房細動の術前合併症を有していたが、心機能も良好でPerformance Status(以下PS)は0で元気な方であったため鏡視下手術を選択した。腹腔内操作時の気腹圧は8mgを目安とし、術中よりフットポンプ、弾性ストッキングを使用し、術後はヘパリンを投与した。術後創痛も

少なく、第2日目には歩行可能で、排ガスも見られた。肺炎や血栓症、感染などの術後合併症もなく順調に経過した。手術時間は3時間50分と長時間に及んだ。緊急手術であったためメッシュプラグの固定、腹膜閉鎖に縫合結紮を用い時間を要したこと、小腸切除が必要であったことなどが主な要因であった。メッシュプラグの固定、腹膜閉鎖にはヘルニアステイプラーやタッカーが簡便であるため、常備することが必要と思われた。高齢者の閉鎖孔ヘルニアに対する鏡視下手術は慎重に選択されるべきであるが、PSが0で、全身状態が良好である症例では、適切なデバイスを用いることにより簡便で有用な手術方法になり得ると思われた。

鏡視下のヘルニア根治術には経腹法と腹膜外到達法があり、修復法にはメッシュシートを用いてヘルニア門を含め広範囲に被覆する方法とメッシュプラグを用いてヘルニア門を閉鎖する方法などがある^{4,13-15}。腸管の観察ができないことから閉鎖孔ヘルニア嵌頓に対しての腹膜外到達法は適していないと思われる。一方、経腹的アプローチでメッシュシートを被覆する方法(transabdominal preperitoneal approach; TAPP法¹⁵)は広範囲な剥離と広範囲なメッシュシートの固定が必要であるため、小腸切除を伴う症例に対しては避けたい術式である。メッシュプラグによる修復は、ヘルニアザックを切除し、閉鎖孔にメッシュプラグを挿入し周囲組織と固定するだけなので鏡視下にも容易に施行可能で根治性も高い^{14,16}。しかしながら、小腸切除をする場合、人工補強剤を使用する術式は感染のリスクを伴うと考えられる。閉鎖孔ヘルニアにおける小腸切除後に十分洗浄した後に人工補強剤を使用したとの報告や二期的に人工補強剤を使用したとの報告、ヘルニア嚢を反転し結紮切除のみを施行したとの報告^{4,19,20}などがあるが、本症例では経腹法にてアプローチし、壊死小腸を切除後に、メッシュプラグを自家製滅菌回収袋に収納し、周囲組織への接触を回避した状態で腹腔内に入れ、そしてメッシュプラグを自家製滅菌回収袋から取り出し、閉鎖孔に固定した後に腹膜を縫合閉鎖した。術後は感染や閉鎖神経圧迫症状もなく順調に経過したが、術野汚染が懸念される場合は、メッシュプラグ感染の危険性があるため、その使用は避けたほうが良いと思われる。本症例のような穿孔のない壊死小腸を切除する場合、メッシュプラグによる補強修復を先行させ、ヘルニア門の腹膜閉鎖を行った後に小腸切除を行うと感染のリスクも軽減すると思われた。

また、鏡視下での嵌頓小腸の解除の方法は腸鉗子を用いて腸管を把持して牽引する方法が一般的であるが、ネラトンを閉鎖孔に挿入し生理食塩水を注入し解除する方法が有用と報告されている^{4,17,18}。本症例では腸鉗子を用い、愛護的に牽引することで嵌頓を解除できたが、

ネラトンを閉鎖孔に挿入し生理食塩水を注入する方法は安全で簡便な方法と思われた。

結 語

我々は、高齢者の閉鎖孔ヘルニア嵌頓に対し、鏡視下に嵌頓小腸を解除し、ヘルニア嚢切除、壊死小腸切除の後、メッシュプラグによる閉鎖孔の補強を行った症例を経験した。鏡視下のメッシュプラグ法は、高齢者の閉鎖孔ヘルニア嵌頓に対する手術法として有用と考えるが、小腸切除を伴う症例でのプラグ挿入の適応については検討を要すると思われた。

文 献

- 1) 森村尚登, 西山潔, 渡会伸治: 手術前に診断できた閉鎖孔ヘルニアの1例並びに本邦報告246例の文献的考察. 日臨外会誌1988; 49: 132-138.
- 2) 河野哲夫, 日向理, 本田勇二: 閉鎖孔ヘルニア最近6年間の本邦報告257例の集計検討. 日臨外会誌2002; 63: 1847-1852.
- 3) 岩尾憲夫, 寒竹泰広, 福永昌幸: 閉鎖孔ヘルニアのCT診断. 腹部救急診療の進歩1989; 9: 861-864.
- 4) 菅和男, 薮本憲明, 岡田和也, 千葉憲哉, 古川正人: 閉鎖孔ヘルニアにおける腹腔鏡下手術の検討. 日鏡外会誌2003; 8: 493-497.
- 5) 荒巻政憲, 坪井貞樹, 鈴木浩輔, 平本陽一郎, 重光祐司: 腹膜外腔アプローチによる腹腔鏡下手術により修復された閉鎖孔ヘルニア8例の経験. 臨床外科2006; 61: 1393-1396.
- 6) 松井陽一, 海堀昌樹, 上山泰男, 上山泰男: 80歳以上の高齢者に対する腹腔鏡下胆嚢摘出術の検討. 胆と膵2002; 23: 323-326.
- 7) 稲葉一樹, 宇山一郎, 吉田郁男, 増井利彦, 吉田郁男, 庄司光孝, ほか: 高齢者胃切除における腹腔鏡下手術の有用性の検討. 日高消医会誌2005; 7: 29-34.
- 8) 木村正美, 芳賀克夫: EBMに基づく外科治療 英語論文にみる高齢者大腸癌外科治療のエビデンス. 外科2003; 65: 89-95.
- 9) 磯田憲夫, 鈴木孝典, 井戸健一, 川本智章, 長嶺伸彦, 蘇原広光, ほか: 腔鏡的胆嚢摘出術施行時の大腿静脈のうっ滞 波動形末梢循環促進装置の効果について. Dig Endosc 2000; 12: 225-228.
- 10) 岩瀬良範, 崎尾秀彰, 奥田千秋: 腹腔鏡手術と「呼吸と循環」. 呼吸と循環1993; 41: 133-139.
- 11) 吉田達也, 長浜雄志, 丸山道生: 波動式末梢循環促

- 進装置を使用した腹腔鏡補助下大腸切除術後に発症した肺塞栓症の1例. 日臨外会誌2001; 62: 43-648.
- 12) 石川浩一, 有田毅, 下田勝広, 萩野義明, 北野正剛: 間欠的下肢加圧装置を使用した腹腔鏡下胆嚢摘出術後に発症した肺塞栓症の1例. 日鏡外会誌2004; 9: 167-173.
- 13) 越智誠, 漆原貴, 亀岡稔, 谷本新学, 大平真裕, 住元一夫: 腹腔鏡で診断し腹膜前腔鏡下修復術を施行した両側閉鎖孔ヘルニア・大腿ヘルニアの1例. 手術2006; 60: 381-386.
- 14) 松本勲, 花立史香: 腹腔鏡下にプラグ法を行った閉鎖孔ヘルニアの1例. 日視外会誌1999; 4: 181-185.
- 15) 和田英俊, 木村泰三, 数井暉久: TAPPによる腹腔鏡下鼠径ヘルニア修復術. 消外2002; 25: 447-453.
- 16) 入江工, 鹿野信吾, 兼信正明, 加藤奨一, 山本修: メッシュ・プラグを用いた閉鎖孔ヘルニア修復術の1例. 手術2002; 56: 137-140.
- 17) 大谷聡, 宮澤正紹, 武藤淳, 蘆野吉和, 児山香, 佐藤正幸: メッシュ法で修復した腸管切除を伴う閉鎖孔ヘルニアの1例. 日臨外会誌2004; 65: 3326-3329.
- 18) 菱山豊平, 前山義博, 真名瀬博人, 真名瀬博人, 中村豊, 平康二: 閉鎖孔ヘルニア手術症例8例の検討. 北外誌2005; 50: 108-111.
- 19) 菅和男, 千葉憲哉, 古川正人: 手術手技 ネラトンを使用した生食注入法による腹腔鏡下閉鎖孔ヘルニア嵌頓解除. 手術2004; 58: 2167-2171.
- 20) 高山哲郎, 天田憲利, 織井崇, 菊地廣行, 福森龍也, 芳賀泉: 生食注入法とmesh plugを用い腹腔鏡下修復術を施行した閉鎖孔ヘルニアの1例. 手術2006; 60: 387-390.