

# Reduced port surgery にて腹腔鏡下盲腸切除術を施行した 虫垂粘液嚢胞腺腫の一例

新田吉陽、馬場研二、益満幸一郎、盛真一郎、有留邦明、夏越祥次

## Reduced port surgery にて腹腔鏡下盲腸切除術を施行した 虫垂粘液嚢胞腺腫の一例

新田吉陽、馬場研二、益満幸一郎、盛真一郎、有留邦明、夏越祥次

鹿児島大学大学院 歯学総合研究科 腫瘍学講座 消化器・乳腺甲状腺外科学分野

連絡先 新田吉陽

〒890-8544 鹿児島市桜ヶ丘 8-35-1

鹿児島大学大学院 歯学総合研究科

腫瘍学講座 消化器・乳腺甲状腺外科学分野

TEL : 099-275-5361 / FAX : 099-265-7426

## A Case Report of Appendiceal Mucinous Adenoma Resected by Reduced Port Surgery

Yoshiaki Shinden\*, Kenji Baba, Koichiro Masumitsu, Shinichiro Mori, Kuniaki Aridome,  
Shoji Natsugoe

Department of Digestive Surgery, Breast and Thyroid Surgery, Kagoshima University Graduate School of Medical and Dental Sciences

(Received July. 30; Revised Aug. 18; Accepted Sept. 19)

### \*Address to Correspondence

Yoshiaki Shinden  
Department of Digestive Surgery, Breast and Thyroid Surgery,  
Kagoshima University Graduate School of Medical and Dental Sciences,  
8-35-1 Sakuragaoka, Kagoshima 890-8544, Japan  
Tel.: +81-99-275-5361; Fax: +81-99-265-7426  
E-mail: yoshinden@gmail.com

### Abstract

Mucinous cystadenoma of the appendix is a relatively rare disease that is a variant of appendiceal mucocele. Because of the risk for peritoneal pseudomyxoma by rupture of appendiceal mucocele, careful maneuvering is required during surgical resection. Although there are many case reports of laparoscopic surgery for appendix mucocele, there are only a few reports of reduced port surgery (RPS). We report a case of mucinous cystadenoma of the appendix that was safely resected by RPS. A 73-year-old man was diagnosed as having mucinous cystadenoma of the appendix and underwent laparoscopic-assisted partial cecectomy. RPS is satisfactorily feasible for the resection of an appendiceal mucocele that requires a precise surgical maneuver.

**Key words:** Appendiceal mucocele, Mucinous cystadenoma of the appendix, Reduced port surgery

## 緒言

虫垂粘液嚢胞腺腫は比較的稀な虫垂粘液嚢腫の一種であり、未破裂の虫垂粘液嚢腫に対しては早期の外科手術が必要とされる<sup>1)</sup>。術式選択に関して、虫垂粘液嚢腫が破裂した際に生じうる腹膜偽粘液腫の発生を避けるためには開腹手術が安全とする報告がある<sup>2) 3)</sup>。一方、腹腔鏡手術が普及した現在、腹腔鏡下で安全に虫垂粘液嚢腫切除が可能であるとの報告も多数見られる<sup>4) 5)</sup>。Reduced port surgery (RPS) はポート数の減数や鉗子細径化を併用することでより低侵襲で高い整容性の得られる術式として近年適応症例が増加している<sup>6) 7)</sup>。しかし、虫垂粘液嚢腫の切除手術に対するRPSの適応や有用性に関する報告は未だ少ないのが現状である<sup>5) 8)</sup>。

今回、我々はRPSにて安全に腹腔鏡下盲腸部分切除術を施行した虫垂粘液嚢胞腺腫の症例を経験したので報告する。

## 症例

患者：73歳，男性。

主訴：便潜血陽性。

既往歴：特記事項なし。

家族歴：特記事項なし。

現病歴：自覚症状なし。検診にて便潜血を指摘され、下部消化管内視鏡検査を施行したところ盲腸に腫瘤を指摘されて当科紹介となった。

現症：特記事項なし。

血液検査所見：特記事項なし。CEAの上昇なし。

下部消化管内視鏡検査：盲腸に粘膜下腫瘍様の隆起物があり、その一部に虫垂開口部と思われる環状の構造を認めvolcano signと考えられた(図1)。超音波内視鏡検査では管腔内に突出する嚢胞性病変として描出され、嚢胞内に明らかな腫瘤は認めなかった(図2)。

注腸透視検査：盲腸に3cm大の表面平滑で球状の透亮像を認めたが、虫垂は描出されなかった(図3)。

腹部造影CT検査：虫垂の腫大と虫垂根部付近の液体貯留がみられたが、嚢胞内に充実成分は認めなかった(図4)。

腹部MRI検査：回盲部に3cm大の嚢胞構造あり。T2強調画像で内部信号は中等度高信号であった(図5)。

以上の所見より、虫垂粘液嚢胞腺腫と診断し、嚢腫が虫垂根部に近かったため、腹腔鏡下に盲腸切除あるいは回盲部切除を行う方針とした。

手術所見：臍に25mmの皮膚切開をおきEZアクセス®(Hakko)を装着し、5mmトロッカーを2本挿入した。さらに右下腹部より5mmトロッカーを挿入し、RPSを行った(図6)。虫垂根部は嚢状に腫大し、既知の腫瘍と判断した。周囲への癒着はなく、外側アプローチで盲腸周囲の腹膜を切開し、回盲部を剥離受動した。臍部創より回

盲部を体外に挙上し、直視下に病変とパウヒン弁を確認し、自動縫合器を用いて盲腸部分切除術を行った。

摘出標本肉眼所見(図7)：根部に球状腫瘤を伴い、虫垂は腫大していた。腫瘤内部には多数の粘液球を認めた。病理組織所見：粘膜は平坦あるいは乳頭状に發育する軽度異型を伴った腺管の増生を認め(図8)、虫垂粘液嚢胞腺腫と診断された。

術後経過：術後経過は良好で、術後8日目で軽快退院した。

## 考察

虫垂粘液嚢腫は虫垂切除例の0.2~0.4%に見られる比較的稀な疾患であり、組織学的に過形成、粘液嚢胞腺腫、粘液嚢胞腺癌の3つに分類される<sup>9)</sup>。虫垂粘液嚢腫は中高齢の女性に多く<sup>9)</sup>、症状は虫垂の嚢腫形成に起因する右下腹部の腫瘤触知、疼痛、発熱などがある。しかし20~30%は無症状であり、検診等で偶然に見つかることも少なくない<sup>11) 4)</sup>。鑑別疾患としては盲腸粘膜下腫瘍、虫垂カルチノイド、虫垂膿瘍、卵巣嚢腫、子宮内膜症などがあるが、画像診断のみでは術前診断が困難な場合も多く、術中所見や術後の病理組織診断にて初めて虫垂粘液嚢腫と診断された報告もある<sup>10)</sup>。また、CT検査で虫垂壁が造影される場合や、内腔への乳頭状隆起や限局性の結節を認める場合には、虫垂粘液嚢胞腺癌が示唆される<sup>11)</sup>が、術前に虫垂粘液嚢胞腺腫と虫垂粘液嚢胞腺癌を鑑別することは困難である。本症例では上述の悪性を疑う所見に乏しかったことから、術前に虫垂粘液嚢胞腺腫と診断した。

虫垂粘液嚢腫の治療には、破裂した際の腹膜偽粘液腫への進展も考慮して早期の外科手術が必要とされる<sup>1)</sup>。腹膜偽粘液腫は大部分が虫垂腫瘍に起因するとされ<sup>12)</sup>、虫垂粘液嚢腫の破裂や粘液の漏出により腹膜偽粘液腫となりうることから、手術操作で病変自体を圧迫しないように、慎重な手術操作が必要である<sup>13)</sup>。そのため、虫垂粘液嚢腫からの粘液の漏出を避けるという点で、腹腔鏡手術よりも開腹手術が優れているとする報告もある<sup>2) 3)</sup>が、腹腔鏡手術を施行した報告も多く、その利点と安全性が報告されている<sup>4) 8)</sup>。山本らの報告では、これまでの報告例において腹腔鏡手術による術中操作で粘液漏出の報告は認めておらず、安全な手術が可能である<sup>4)</sup>。利点としては術後の整容性の向上、疼痛の軽減、早期の術後回復と入院期間の短縮などが挙げられる<sup>8)</sup>。

さらに近年では、より良い整容性を考慮した単孔式腹腔鏡手術による虫垂粘液嚢腫切除例の報告もあり<sup>8)</sup>、今後も虫垂粘液嚢腫に対する腹腔鏡手術は、安全性を担保して適応拡大していくと思われる。

術式選択に関しては、術前の良悪の鑑別が困難であることから確立されたものはなく、術中所見に応じた柔軟

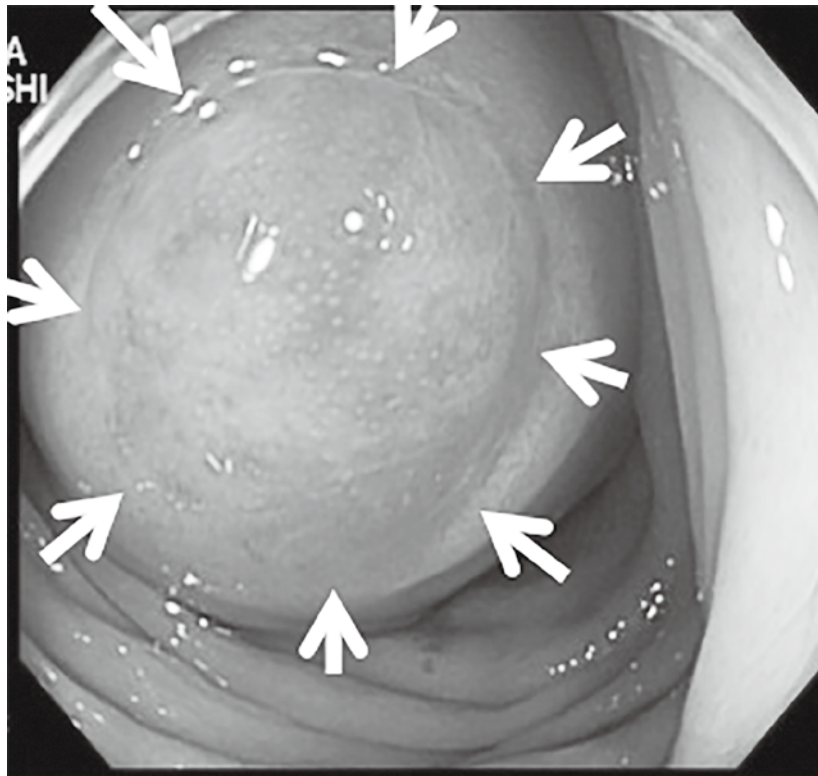


図1 : Colonoscopy

There is a lesion resembling a submucosal tumor in the cecum. The tumor exhibits the volcano sign in the appendiceal opening (white arrows).

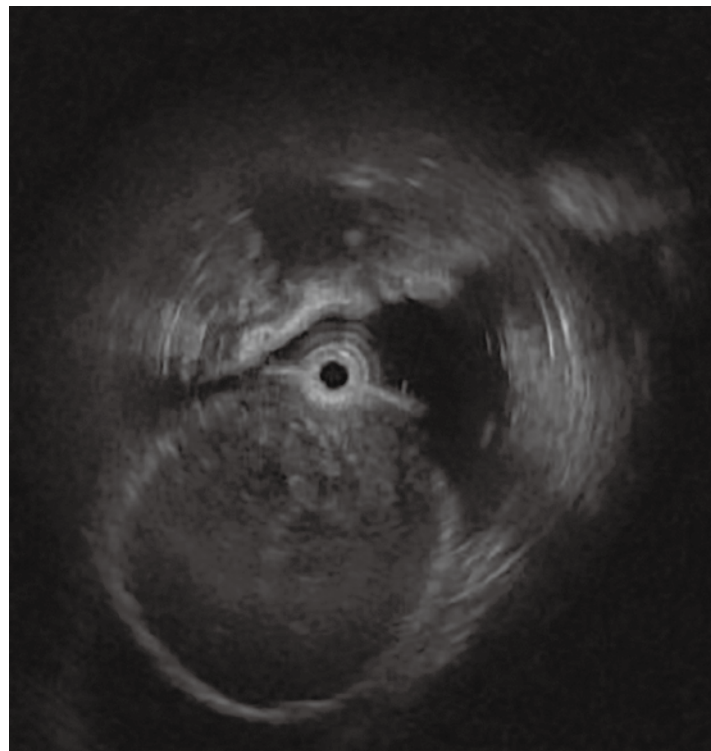


図2 : Endoscopic ultrasonography

A cystic lesion is noted in the lumen. No tumorous tissue is present in the cystic lesion.

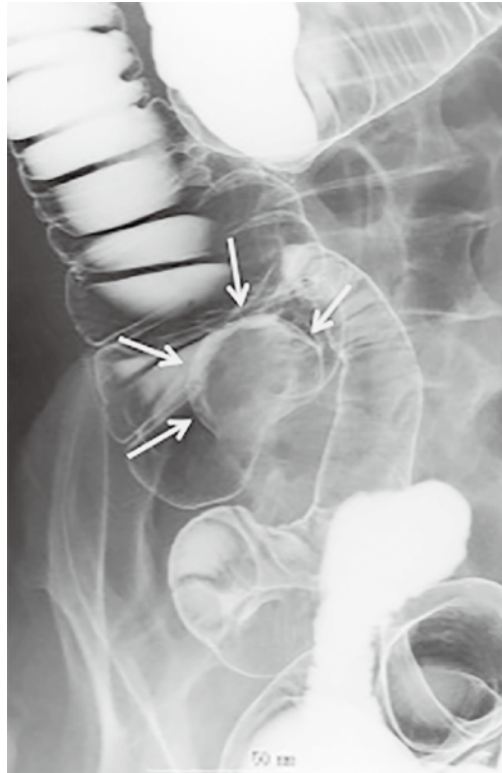


図3 : Barium enema examination  
A 3-cm spherical lesion with smooth margins is noted in the cecum. The appendix is not visualized on radiologic examination.

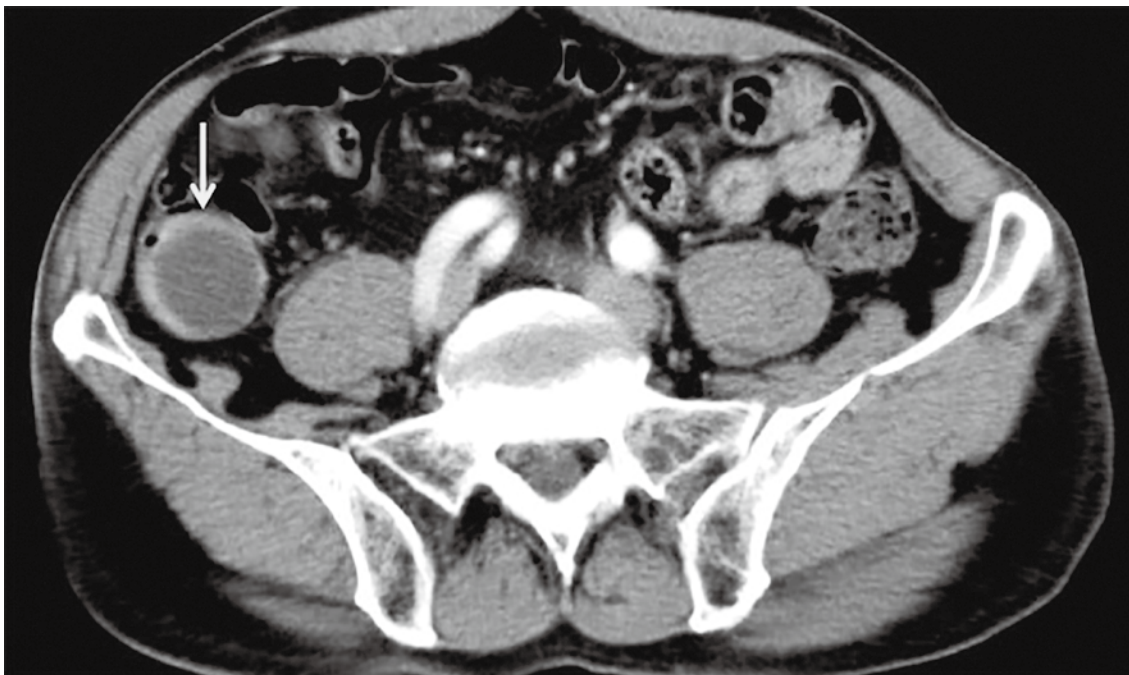


図4 : Computed tomography  
Fluid accumulation and expanded appendix is noted. No enhanced cystic component is present.

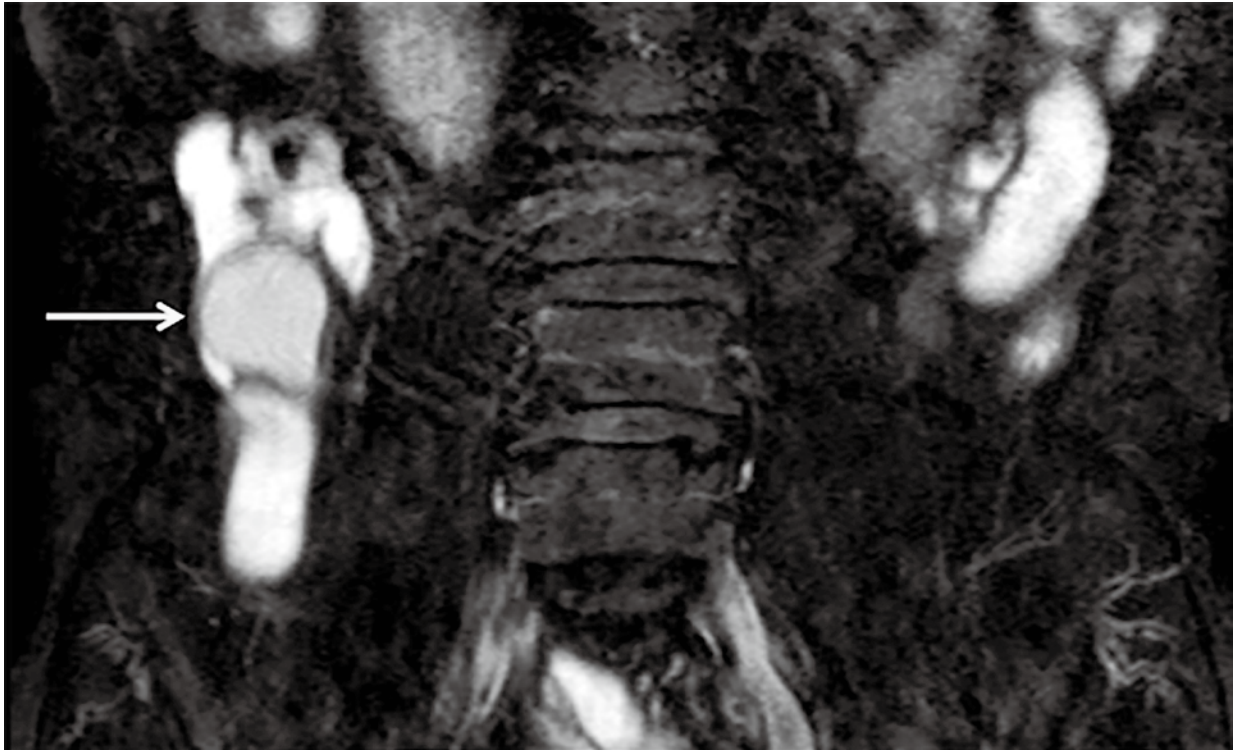

図5 : Magnetic resonance imaging (T2-weighted image, coronal plane)  
A 3-cm cystic structure is noted in the ileocecal region. No solid component is present within the cyst.

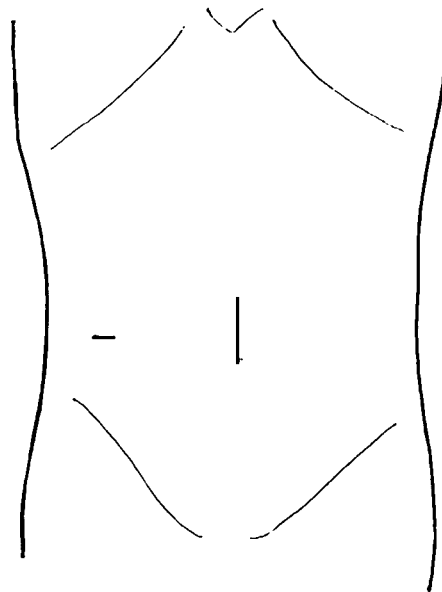


図6 : Surgical wounds  
The EZ access® port was inserted through the umbilicus, and a 5-mm port was inserted into the right lower quadrant of the abdomen.



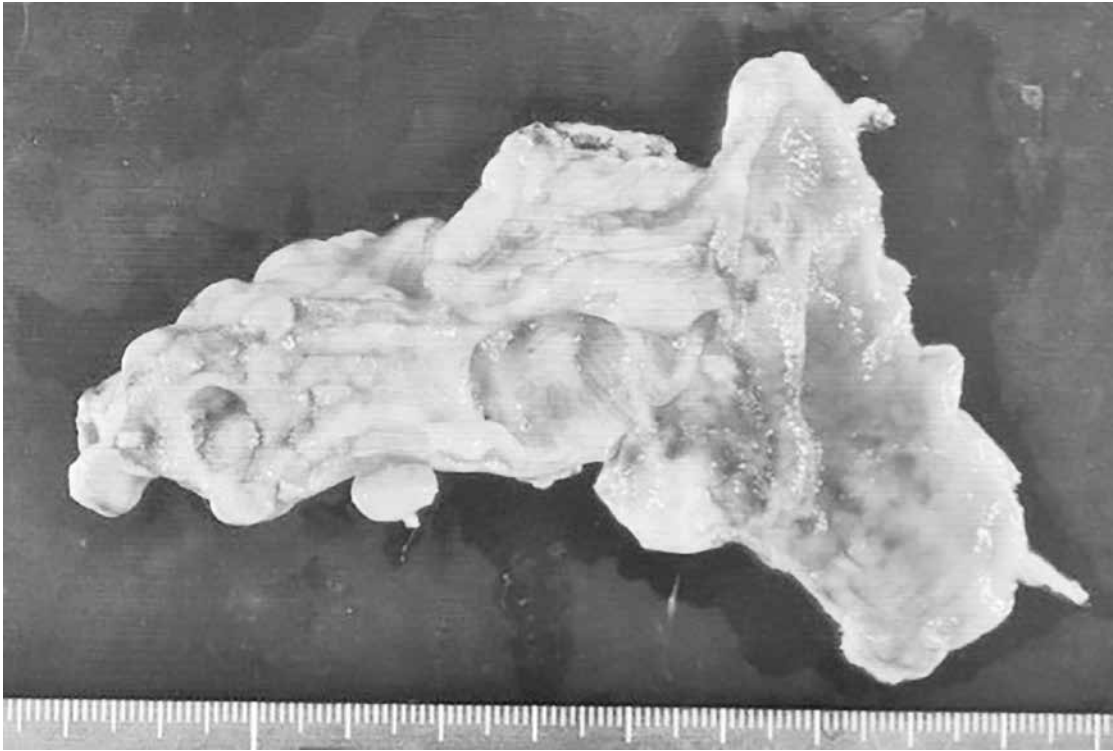

図7 : Macroscopic image of the resected specimen  
A spherical tumor is present in the expanded root of the appendix.



図8 : HE-stained pathologic photomicrograph  
Papillary proliferation of a hyperplastic glandular duct with slight atypia is noted.

な対応が必要である<sup>3)</sup>。すなわち、良性の場合には病変の大きさと虫垂内での局在に応じて虫垂切除あるいは盲腸部分切除を選択し、悪性を疑う場合にはリンパ節郭清を伴う回盲部切除あるいは右半結腸切除が必要となる<sup>13)</sup>。また、術中に腹腔内への粘液漏出を認めた際には腹腔内温熱化学療法<sup>4)</sup>の追加も検討する必要があり、綿密な術中観察が必要である<sup>5)</sup>。腹腔鏡下手術は、術中に腹腔内全体の詳細な観察が可能であり、虫垂粘液嚢腫でも、腫瘍の局在、粘液や腹膜播種の有無など詳細に確認できる<sup>4)</sup>。また、盲腸受動の際も回腸終末部の間膜を把持し頭側腹側に挙上することで、虫垂に一切触れることなく剥離操作が可能で、安全に病巣を体外へ挙上することが可能である<sup>13)</sup>。自験例でもRPSにて盲腸を受動した後、臍の小切開孔より回盲部を安全かつ迅速に体外挙上することが可能で、直視下に腫瘍とパウヒン弁を確認後、盲腸部分切除を行った。このように、特にRPSでも、病変自体を圧迫しない手術操作が十分に可能であり、整容性の観点からも有用であると考えられた。

RPSは、ポート数の減数や鉗子細径化を併用することにより低侵襲で高い整容性を目指し、手術難度と体壁損傷を最小化する術式として位置づけられるが、その用語は必ずしも定着しているものではなく、single port surgery (SPS) とneedle scopic surgeryのアイデアを混用して生まれたものである<sup>7)</sup>。通常の腹腔鏡手術とRPSを比較したRCTの報告は現在までにないが、虫垂切除術に関して従来のマルチポートの腹腔鏡手術とSPSとを前向きに比較した報告では、術後の経過は同等で、整容性や患者満足度についてはSPSが優れているが、手術時間の延長や高コストなどが報告されている<sup>15)</sup>。RPSの利点もSPSに準じたものになると予想されるが、操作性の向上や手術時間の短縮も期待され、今後の症例の蓄積や大規模な解析が待たれる。手術操作の安全性、患者満足度、手術難度と低侵襲性などの点を考慮すると、虫垂粘液嚢腫に対するRPSは十分に応用可能で、有用と考えられる。

## 結論

RPSにて腹腔鏡補助下盲腸部分切除術を施行した虫垂粘液嚢胞腺腫の一例を経験した。特に愛護的な手術操作が必要とされる虫垂粘液嚢腫ではRPSが有効であると考えられる。

## 文献

- 1) 和久利彦. 虫垂粘液嚢腫9例の検討. 日本消化器病学会雑誌 2008; 105 : 40-46.
- 2) Moreno SG, Shmookler BM, Sugarbaker PH. Appendiceal mucocele; Contraindication to laparoscopic appendectomy. Surgical endoscopy 2009; 12 : 1177-

- 1179.
- 3) Dhage-Ivatury S, Sugarbaker SG. Update on the surgical approach to mucocele of the appendix. Journal of the American College of Surgeons 2006; 202 : 680-684.
- 4) 山本誠士, 奥田準二, 田中慶太郎, 近藤圭策, 茅野新, 内山和久. 虫垂粘液嚢腫の9例. 日本臨床外科学会雑誌 2012; 73 : 395-399.
- 5) 竹政伊知朗, 植村守, 西村潤一, 水島恒和, 池田正孝, 山本浩文 ほか. 虫垂腫瘍に対する鏡視下手術. 大腸癌FRONTIER 2012; 5: 74-79.
- 6) 盛 真一郎, 馬場研二, 柳政行, 喜多芳昭, 前村公成, 夏越祥次 ほか. 当科で経験したreduced port surgeryに関する検討. 手術 2013; 67: 237-240.
- 7) 森 俊幸, 杉山政則. 単孔式手術とReduced Port Surgery (総説). 消化器外科学レビュー 2013; 2013-'14: 169-173.
- 8) Fujino S, Miyoshi M, Noura S, Shingai T, Tomita Y, Ohue M et al. Single-incision laparoscopic cecectomy for low-grade appendiceal mucinous neoplasm after laparoscopic resection. World journal of gastrointestinal surgery 2014; 6: 84-87.
- 9) 栗山直久, 世古口務, 山本敏雄, 井戸政佳, 三枝庄太郎, 野田雅俊. 虫垂粘液嚢腫11例の検討. 日本臨床外科学会雑誌 2003; 64: 673-677.
- 10) 蓮田正太, 蓮田慶太郎, 蓮田晶一. 婦人科疾患と術前診断された虫垂粘液嚢胞腺腫の1例. 外科 2010; 72: 1113-1116.
- 11) 井上 真吾, 佐谷健一郎, 小槻泰三. 虫垂粘液嚢腫の画像所見. 臨床放射線 2002; 47: 534-538.
- 12) Panarelli NC, Yantiss RK. Mucinous neoplasms of the appendix and peritoneum. Archives of pathology & laboratory medicine 2011; 135: 1261-1268.
- 13) Khan MR, Ahmed R, Saleem T. Intricacies in the surgical management of appendiceal mucinous cystadenoma: a case report and review of the literature. Journal of medical case reports 2010; 4: 129.
- 14) 川口耕, 國場幸均, 中西正芳, 栗生宣明, 村山康利, 大辻栄吾. 虫垂粘液嚢胞腺腫に対する腹腔鏡下手術の経験. 日鏡外会誌 2011; 16: 337-341.
- 15) Frutos MD, Abrisqueta J, Lujan J, Abellan I, Parrilla P. Randomized prospective study to compare laparoscopic appendectomy versus umbilical single-incision appendectomy. Annals of surgery 2013; 257: 413-418.