

## 外科，麻酔の進歩で手術医療が向上

手術医療の質向上を目指して、外科、麻酔科の各領域ではさまざまな先進医療技術の導入が進んでいる。鹿児島市で開かれた第33回日本手術医学会(会長＝鹿児島大学病院手術部・吉中平次部長)のシンポジウム「手術・麻酔手法の未来像」(司会＝鹿児島大学大学院腫瘍制御学・夏越祥次教授、東京大学大学院生体管理医学講座麻酔学・山田芳嗣教授)では、外科、麻酔科における最近の進歩や先進医療技術に関する報告が相次ぎ、今後のさらなる発展に向けた課題も浮き彫りになった。

### 麻酔環境の進歩が外科手術の向上に寄与

腹腔鏡やロボット手術など新たな外科手術に対応するために、麻酔の技術も進歩を続けている。札幌医科大学麻酔科学講座の山藤道明教授は、ここ数年の麻酔環境の進化について説明、手術中の体温管理を厳重に行うだけで手術中の出血量の減少や入院期間の短縮につながるなど、最新の知見を紹介した。

#### 術中体温管理で出血量が低下

1990年の吸入麻酔薬セボフルラン発売後15年間、ドラッグラグのため新たな麻酔薬は登場していなかったが、ここ数年で新薬の発売が相次ぎ、麻酔環境が急激に進化した。2009年には超短時間作用型麻酔薬性鎮痛薬レミフェンタニルが発売され、術後、薬剤効果が残存せずに速やかに覚醒することが可能となった。これにより、腹腔鏡やロボット手術で手術時間が長くなっても術後は数分で覚醒でき、肝不全や腎不全の症例にも支障なく手術が行えるようになった。また、今年9月に発売された吸入麻酔薬デスフルランは、長時間麻酔や肥満患者でのより早い覚醒と認知機能の回復が期待できるため、脳外科、整形外科など覚醒後すぐに神経学的症状を確認したい場合に適している。

また、効果の発現が速く、代謝物

の作用がほとんどない筋弛緩薬ロクロニウムが発売され、気管挿管に伴う筋弛緩薬の持続投与が容易になった。さらにコリンエステラーゼ阻害薬に代わる薬剤として、筋弛緩拮抗薬サガマデクスが発売され、完全に筋弛緩拮抗した状態で再呼吸抑制もなく、患者を病棟に帰すことが可能となった。

一方、麻酔環境を工夫することで患者のアウトカムに貢献する取り組みも進んでいる。冷たい輸液剤を点滴すると低体温を起すが、手術中の体温管理を厳重に行うことで手術中の出血量や創部感染が減少し、入院期間の短縮にもつながるとの研究報告が相次いでいる。米国では外科的手術感染ガイドラインに体温管理の項目が追加され、体温管理を怠ると診療報酬の支払いが2%カットされることも決まっている。わが国でも点滴ルートを加温する各種装置が導入され、術中体温管理を実施しやすい環境が整ってきた。

山藤教授は「今後も血管痛や血圧低下のない静脈麻酔薬や、血液製剤の副作用を軽減できる代用血漿剤などが続々と発売される予定。麻酔環境の進化がさらなる外科手術の予後改善につながるのではないかと」の見解を示した。

### 支援装置の導入で手術成績，病院評価が向上

鹿児島大学大学院脳神経外科学の有田和徳教授は、ナビゲーションシステム、蛍光顕微鏡下手術、術中MRIなどの支援装置を駆使した最近の脳神経外科手術を紹介、これらの新技術によって、より確実な手術が可能となり、病院評価の向上につながると述べた。

#### 有効性が高い術中MRI

有田教授は、脳神経外科領域で最も治療困難とされる神経膠芽腫(グリオーマ)について「5年生存率が10%に満たない難しい疾患だが、全摘出が可能であった症例では生存率が明らかに高くなる」と述べ、神経膠芽腫の治療では摘出率の向上が手術の大きな目標となることを強調。

各種支援システムがいかに摘出率の向上に役立つかを具体的に示した。

同大学では1999年にニューロナビゲータの使用を開始、手術中にどの部位を操作しているかを自動的に示す機能によって、正常脳組織の損傷を防ぐことが可能になった。またMRIよりも腫瘍の悪性度を正確に反映するメチオニン陽電子放射断層撮影(PET)の画像をナビゲーションに使用することで、悪性部分をより徹底的に切除することができる。

2009年からは手術室の新設に伴い、術中MRIを導入。手術中に髄液や腫瘍が排出されると脳組織が大きく移動するため、術前のMRIに基づいたナビゲーションが、あまり役に立たないことがある。手術がある程

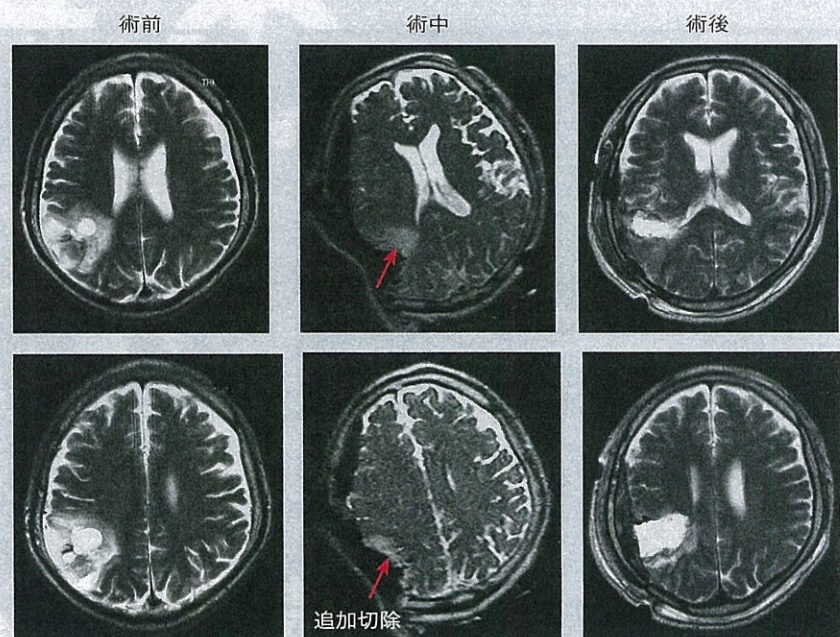
度進んだ段階でのMRIに基づいてナビゲーション情報を更新することで、進行中の正確な手術野と重要機能脳、重要機能線維との関係や残存腫瘍が把握できるようになり、合併症を防ぎながら安全な腫瘍全摘が可能となった(図)。さらに2010年からは術前に5-アミノレブリン酸(ALA)を経口投与して腫瘍部分を蛍光させる蛍光顕微鏡下手術を導入。腫瘍の残存部分が赤く光り、正常部分との

判別が容易に行えるようになった。

同科では2009年10月～11年5月にグリオーマに対して開頭腫瘍摘出術を施行した71例中、術中MRIを使用しなかった29例の全摘率は27.6%だったが、使用した42例では50%に達した。

同教授は「術中MRIの導入は短期的にはコスト増、手術時間の延長につながるが、再手術症例、再発症例は明らかに減少し、長期的には病院の信頼と評価の向上、病院経営の安定にもつながる」と述べ、同科における収益額も術中MRI導入後、向上していることを明らかにした。

〈図〉悪性神経膠腫の術前，術中，術後MRI



術中MRIによる残存腫瘍の把握により全摘が可能となる

(有田和徳氏提供)

### 内視鏡手術支援ロボットはコストが課題

開腹に比べて低侵襲な内視鏡手術は消化器外科領域で広く普及しているが、習熟に時間がかかる上、2次元画像下の操作による限界などの問題点も指摘されている。藤田保健衛生大学外科講座の宇山一朗主任教授は、ロボット支援内視鏡手術の実際を紹介、そのメリットを強調するとともに、国内での普及に向けて、低価格な日本製ロボットの開発が急務であると述べた。

#### 刀と拳銃ほどの大差

同大学病院では2009年1月から消化器外科領域をはじめとした悪性疾患に対してロボット手術を導入、既に胃がん95例、食道がん23例、肝がん15例、胆膵がん10例、大腸がん25例、肺がん17例、泌尿器がん90例の計275例に対してロボット手術を施行。そのうち胃がん、食道がん、肝がん、胆膵がんの143例は宇山教授自身が施行した。

同教授は、現行内視鏡手術の問題点として①2次元画像下の操作②関節機能の欠落③画像・手のぶれ④触覚の低下の4点を指摘。そのうち、④以外はロボット手術によって解決できると述べた。ロボット手術では、3次元画像によるリアルな立体画像

が得られ、ロボットアームには多関節機能がある。術者の手の動きをスケールアップする機能や最大15倍の拡大視効果によって、細かい操作が容易にできる。さらに、術者が手を動かした通りにアームが動くため、直感的操作が可能となり、誰でも比較的容易に操作が可能。血管や神経近傍での操作に影響を与える手の震えは自動的に除去され、安定した画像が得られる。

同教授は「関節のない内視鏡手術はChopsticks surgeryともいわれ、ギプス装着で歯磨きをするようなもの。ロボットの手先は人間の能力を超えており、現行の内視鏡手術とロボット手術では刀と拳銃ほどの違いがある。精度の高い安全な手術を提供するロボット手術は近未来の標準治療となりうる」と述べた。

ただし、現行の保険制度では前立腺がん以外のロボット手術は自費診療になり、診療費は140万～285万円と高額となる。これについて、同教授は「ロボットは購入、メンテナンスにもかなりのコストが必要。今後、日本でロボット手術が普及していくためには、日本製のロボットの開発が急務だ」と述べた。